Revista COOPEX (ISSN:2177-5052)

Tumor venéreo transmissível cutâneo canino – relato de caso

Canine cutaneous transmissible venereal tumor – case report

Maria Eduarda de França[1]
José Mykael da Silva Santos[2]
João Paulo da Silva[2]
Valéria Araújo Vilar[2]
Vytória Mylena Fernandes Freitas[2]
Ana Laura Alves de Morais[2]

Resumo: O tumor venéreo transmissível (TVT) cutâneo é um tipo de câncer que geralmente acomete cães errantes e se dissemina através do contato com o tecido lesionado afetando normalmente a região genital, e formas extragenitais, como o membro pélvico. O presente trabalho relata um caso de TVT em uma cadela, paciente da clínica Aumiau em Patos-PB, apresentando um tumor situado primariamente em membro pélvico. O artigo aborda o diagnóstico, as técnicas utilizadas para confirmação do quadro clínico, como a punção aspirativa por agulha fina, além de descrever a evolução do caso através do acompanhamento medicamentoso com sulfato de vincristina associado a clavulanato de potássio e curativo tópico. Como uma forma atípica de TVT, estudos e pesquisas das formas extragenitais são fundamentais para que os profissionais e a comunidade acadêmica em geral venham a possuir uma melhor compreensão do quadro para facilitar diagnósticos futuros.
Palavras-chave: Cães; Câncer; Diagnóstico.

Abstract: Cutaneous transmissible venereal tumor (TVT) is a type of cancer that generally affects stray dogs and spreads through contact with injured tissue, usually affecting the genital region, and extragenital forms, such as the pelvic limb. The present work reports a case of TVT in a dog, a patient at the Aumiau clinic in Patos-PB, presenting a tumor located primarily in the pelvic limb. The article addresses the diagnosis, the techniques used to confirm the clinical picture, such as fine needle aspiration puncture, in addition to describing the case evolution through medication monitoring with vincristine sulfate associated with potassium clavulanate and topical dressing. As an atypical form of TVT, studies and research into extragenital forms are essential for professionals and the academic community in general to have a better understanding of the condition to facilitate future diagnoses.
Keywords: Dogs; Cancer; Diagnosis.

DOI: https://doi.org/10.61223/ 10.61223/coopex.v14i5.490

[1]Médica Veterinária pela Universidade Federal da Paraíba – UFCG, campus Patos
eduardafranca1235@outlook.com
[2]Discente do curso de bacharelado em Medicina Veterinária pelo centro Universitário de Patos – UNIFIP
josesantos@medvet.fipinline.edu.br, joaosilva1@medvet.fipinline.edu.br, valeriavilar@medvet.fiponline.edu.br, vytoriafreitas@medvet.fiponline.edu.br, anamorais@medvet.fiponline.edu.br.

INTRODUÇÃO

O Tumor Venéreo Transmissível canino (TVT) também pode ser conhecido como “condiloma canino", "linfossarcoma venéreo", "granuloma venéreo", "sarcoma venéreo transmissível ", "sarcoma infeccioso", "tumor de Sticker ou sarcoma de Sticker” (Araújo, 2019; Zupa et al., 2019, Araújo et al., 2021). Ele é considerado muito antigo, sendo relatado pela primeira vez pelo pesquisador Huzard em 1820, dando início a uma série de estudos. No entanto, foi somente em 1904 que Sticker o descreveu em detalhes e lhe deu o nome de linfossarcoma (Scarabello et al., 2019; Araújo, 2019; Ortiz, 2021).

A causa do TVT ainda é um tanto controversa, com menções a vírus, substâncias químicas ou radiação como culpados por causar mutações em clones de alguns tipos de células (Fabiano et al., 2017). A implantação de células tumorais ocorre por contato com tecido lesionado, células neoplásicas em meio viável ou através da via hemolinfática (Murchison *et al*., 2014). São considerados como grupos de risco, os cães errantes, sexualmente ativos, que vivem em regiões com uma grande população de caninos disseminando o TVT através do coito, lambeduras, mordedura (Fonseca et al., 2017; Alcoforado et al., 2018).

Quando o TVT é descoberto na genitália externa, o diagnóstico é baseado na história clínica e através da presença de massa ulcerada, friável, que sangra facilmente, semelhante à couve-flor (Peterson et al., 2003). Na forma cutânea, pode-se observar um tumor nodular, consistência firme, papilar ou multilobular (Amaral et al, 2004). Frequentemente, essa forma é observada e pode variar de 3 a 13 % dos casos. Como resultado, merece atenção para o diagnóstico (Brandão et al., 2002; Silva et al., 2007; Santos et al., 2008; Lima et al., 2013; Pereira, 2015).

O diagnóstico pode ser feito durante a anamnese, observando-se suas características macroscopicamente identificáveis e confirmando-o com o auxílio da microscopia, por meio de

exames citológicos por *imprint* em lâmina ou por aspiração por agulha fina (PAF), ou ainda por exame histopatológico (Angeles et al., 2014). Uma excelente ferramenta diagnóstica para os casos de TVTc é a avaliação citopatológica (Setthawongsin *et al*., 2016).

O tratamento com outro medicamento quimioterápico, como a doxorrubicina, às vezes é aconselhado quando o tratamento eletivo com sulfato de vincristina não produz os efeitos desejados (Huppes *et al*., 2014). Embora existam outras opções terapêuticas como radioterapia, cirurgia e imunoterapia, a quimioterapia apresenta maior eficácia na maioria dos casos (Daleck et al., 2017).

Diante disso, o presente trabalho tem como objetivo relatar um caso de tumor venéreo transmissível cutâneo, com sítio primário em membro pélvico em um canino.

CASO CLÍNICO

Foi atendido no dia 30 de agosto de 2023, na Clínica Veterinária Aumiau, localizada no município de Patos/PB, uma cadela denominada Priscila, sem raça definida (SRD), com 1 ano de idade, pesando 19,9kg, não castrada, e sem informações sobre as vacinações.

Durante anamnese, a queixa principal relatada consta que a cadela estava com uma ferida no membro pélvico esquerdo que não cicatrizava, refratário ao uso de antibiótico tópico e sistêmico. O animal convive em ambiente rural e possui muitos contactantes caninos e felinos. Sua alimentação baseia-se em comida caseira e ração, e no momento da consulta estava apresentando hiporexia. Porém estava ingerindo água normalmente. Fezes e urina estavam sem alterações.

No exame físico foi mensurado os parâmetros fisiológicos como a frequência cardíaca, respiratória e temperatura retal, no qual obteve-se 108 pbm, 90 mpm e 38,3 Cº respectivamente. O animal estava ativo em estação, com mucosas oculares e orais normocoradas, grau de desidratação < 5%, linfonodo poplíteo esquerdo reativo (++-), abdômen abaulado, ausculta cardiorrespiratória sem alteração, cavidade oral com presença de placa dentária, pele e pelos com presença de ectoparasitas e mucosa vaginal sem alteração.

Foi observado um nódulo ulcerado, de consistência firme no membro pélvico esquerdo, medindo aproximadamente 5cm/4cm (figura 1), o qual possibilitou a coleta do material para

exame citológico. Os exames solicitados foram hemograma completo, com perfil bioquímico, cultura bacteriana e fúngica juntamente com antibiograma e citologia.

Figura 1 – Cão, fêmea, SRD, 1 ano, apresentando nódulo ulcerado no membro pélvico esquerdo.



Fonte: Arquivo pessoal.

No eritrograma foi visto uma moderada anisocitose e discreta policromasia. O leucograma, estava apresentando uma leucocitose com desvio à esquerda e plaquetas morfologicamente conservadas. Quanto ao perfil bioquímico resultou no aumento da Alanina aminotransferase (ALT), porém a creatinina dentro da normalidade.

A cultura bacteriana foi realizada por meio de um swab da lesão, o qual foi isolado o microrganismo *Actinomyces sp* sensível amoxicilina+clavulanato, ceftriaxona, ciprofloxacina, enrofloxacina, gentamicina e marbofloxacina.

O método de PAFF (punção aspirativa por agulha fina), foi o escolhido para a realização da citologia, que tem como resultado uma amostra construída por células redondas, individualizadas com citoplasma basofílico, de moderada anisocitose, apresentando núcleos redondos com cromatina finamente pontilhada sugestivo de TVT (figura 2). Também foi observado presença de processo inflamatório neutrofílico e raras bactérias em forma de bastões no fundo da lâmina.

Figura 2- Presença de células redondas individualizadas com citoplasma basofilico (seta preta), moderada anisocitose e núcleos redondos (seta branca) com cromatina finamente pontilhada sugestivo de TVT.

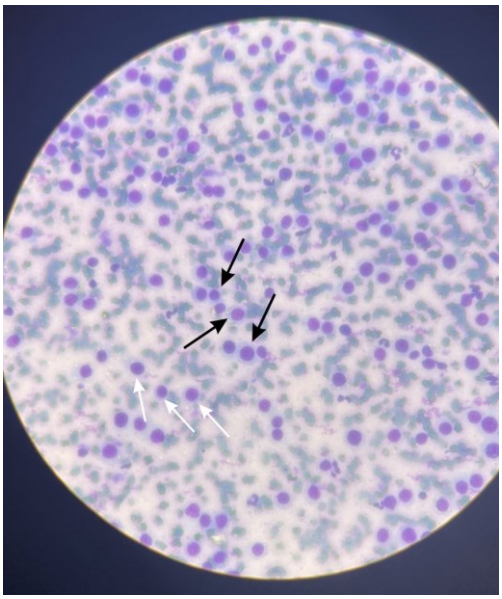

Fonte: Arquivo pessoal.

O tratamento foi baseado no quimioterápico sulfato de vincristina, na dose de 0,5mg/m^2 a cada 7 dias. Na segunda sessão de quimioterapia o animal estava praticamente sem lesão (Figura 3). Também foi associado o antibiótico amoxicilina+clavulanato na dose de 20mg/kg, BID, via oral, durante 10 dias, juntamente com curativos.

Figura 3 – Animal sem a lesão no membro pélvico esquerdo após segunda sessão de tratamento.

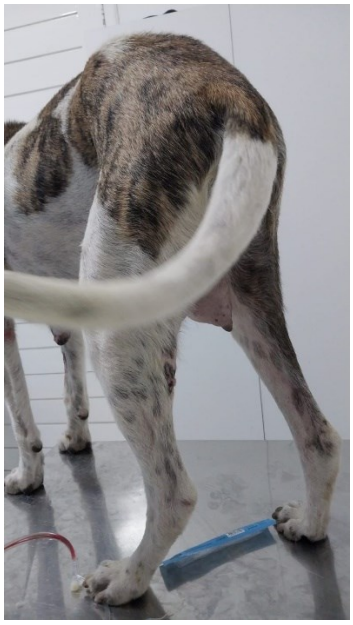

Fonte: Arquivo pessoal.

DISCUSSÃO

Este estudo clínico apresenta um relato detalhado de um atendimento veterinário a uma cadela chamada Priscila, ocorrido em 30 de agosto de 2023, na Clínica Aumiau, localizada no município de Patos na Paraíba. Priscila, uma cadela sem raça definida de 1 ano, com peso de 19,9kg, não castrada e sem informações sobre seu histórico de vacinações, foi trazida à clínica devido a uma queixa principal: uma ferida no membro pélvico esquerdo que se mostrava refratária ao tratamento com antibióticos tópicos e sistêmicos. Além disso, a cadela vivia em um ambiente rural com contato frequente com outros cães e gatos, e sua alimentação consistia em comida caseira e ração, embora ela apresentasse hiporexia na época da consulta.

O exame físico apresentou parâmetros fisiológicos dentro da normalidade, como frequência cardíaca, respiratória e temperatura retal. Sua atividade e alerta eram considerados adequados, e as mucosas oculares e orais estavam normais. Houve uma leve desidratação, linfonodo poplíteo esquerdo reativo, abdômen abaulado, placa dentária na cavidade oral, presença de ectoparasitas na pele e pelos, mas sem alterações na mucosa vaginal.

Diante da observação, consideramos que o achado mais significativo foi o nódulo ulcerado no membro pélvico esquerdo, medindo aproximadamente 5cm/4cm, que possibilitou

a coleta de material para exame citológico. Como parte da investigação, foram solicitados diversos exames, incluindo hemograma completo, perfil bioquímico, cultura bacteriana e fúngica, antibiograma e citologia.

Os resultados dos exames revelaram anisocitose moderada e policromasia discreta no hemograma, além de leucocitose com desvio à esquerda e plaquetas morfologicamente conservadas. No perfil bioquímico, a Alanina aminotransferase (ALT) estava aumentada, mas a creatinina encontrava-se dentro da normalidade.

A citologia indicou a presença de células redondas, individualizadas, com citoplasma basofílico, núcleos redondos com cromatina finamente pontilhada, sugerindo a presença de Tumor Venéreo Transmissível (TVT), acompanhado de um processo inflamatório neutrofílico com a presença de bactéria em forma de bastões. A cultura bacteriana a partir da lesão isolou o microrganismo *Actinomyces sp*, que se mostrou sensível a vários antibióticos. Essa bactéria é classificada como Gram-positiva. Ela é considerada um microrganismo oportunista, o que significa que geralmente não causam doenças, a menos que haja condições favoráveis para seu desenvolvimento. (Carter, 1988).

O Tumor Venéreo Transmissível (TVT) é um tipo de câncer que afeta cães, independentemente da raça ou sexo (Araujo, 2023). Sua propagação ocorre principalmente de maneira mecânica, embora, em alguns casos, possa ocorrer por meio de contato direto ou até mesmo por meio de lambedura.

Não há uma preferência por raça ou sexo no desenvolvimento do TVT, embora a doença seja mais comumente observada em fêmeas. Isso pode ser atribuído ao comportamento durante o cio, quando ocorre o inchaço da vulva e um aumento na circulação sanguínea nessa área, favorecendo o transplante das células cancerosas (Silva et al., 2007).

A transmissão do TVT ocorre principalmente durante o ato de acasalamento, sendo considerada uma transmissão venérea. Além disso, a transmissão alogênica acontece quando células cancerosas de um cão doente são transferidas para um animal saudável, ocorrendo somente se o animal receptor apresentar alguma lesão na pele. As células tumorais só se dividirão e crescerão se forem adquiridas de um cão doente. A transmissão alogênica pode ocorrer também por meio de lambedura ou contato direto com o tumor (Nelson et al., 2010).

Nesse caso clínico, o tratamento para o TVT e a bactéria *Actinomyces sp,* consistiu na administração de sulfato de vincristina em sessões de quimioterapia, o que resultou na quase completa remissão da lesão na segunda sessão.

O sulfato de vincristina desempenha um papel fundamental no tratamento do câncer, interferindo de forma precisa nas células neoplásicas (Oliveira,; Villa nova; , 2018). Essa ação

ocorre através da ligação a estruturas celulares chamadas microtúbulos, que fazem parte do citoesqueleto das células. A vincristina atua como um "disruptor" no processo de divisão celular, particularmente durante a mitose, onde as células se separam para formar novas células. Ela impede a separação correta dos cromossomos, inibe a formação do fuso mitótico (essencial para a divisão celular) e bloqueia a divisão celular em si. Ao fazer isso, a vincristina interrompe a multiplicação descontrolada das células cancerosas, um aspecto crítico no tratamento do câncer, contribuindo para o combate eficaz da doença. (Papich, 2009).

Associado a quimioterapia realizada com o sulfato de vincristina foi administrado, também, o antibiótico amoxicilina + clavulanato, via oral, junto a realização de limpeza e curativos.

Em resumo, a combinação de quimioterapia e antibioticoterapia se mostrou eficaz na resolução do problema, com a lesão desaparecendo notavelmente após a segunda sessão de tratamento.

CONCLUSÃO

O Tumor Venéreo Transmissível (TVT) em sua forma cutânea afeta cães jovens ou adultos independentemente de raça ou sexo sendo uma doença que precisa ser diagnosticada rapidamente, logo, a realização de exames citológicos, como forma de triagem, torna-se indispensável para estabelecer o diagnóstico dessa neoplasia sendo um método simples e eficaz. Na maioria dos casos seu prognóstico é favorável quando utilizado o sulfato de vincristina como medida terapêutica. O presente relato reforça a necessidade de incluir o TVT como diagnóstico diferencial para feridas refratarias localizadas na região cutânea, apesar de não apresentar envolvimento genital tendo em vista que se trata de uma neoplasia bastante transmissível.

REFERÊNCIAS

ALCOFORADO, Diego Sousa. **Aspectos clínico-patológicos do tumor venéreo transmissível canino com metástase extragenital: relato de três casos.** 2018. Monografia (Bacharel em Medicina Veterinária) – Universidade Federal da Paraíba, Centro de Ciências Agrárias. Areias, p.33, 2018

AMARAL, A.S. et al. Diagnostico citológico do tumor venéreo transmissível na região de Botucatu, Brasil (Descrito: 1994-2003). **Revista Portuguesa de Ciências Veterinárias**, v.99, p.167-171, 2004.

ANGELES, Jessica Esther Loyola. **Tumor venéreo trasmisible em caninos, presentación clínica, diagnóstico y tratamento**. 2014. Monografia (Bacharel em Medicina Veterinária) – Universidad Nacional Mayor de San Marcos. Lima, 2014, 57p.

ARAÚJO, Fernanda Dos Santos et al. The Implications of Early and Late Castration in Dogs: Literature Review: As Implicações da Castração Precoce e Tardia em Cães: Revisão Da Literatura. **Concilium**, v. 23, 2023.

ARAÚJO, Amanda de Melo, et al.. Tumor venéreo transmissível em canino: relato de caso, Anais da 17° Mostra de Iniciação Científica - Congrega, Urcamp, p. 155-159, Outubro, 2021.

ARAÚJO, Cícera Gorete De Barros. **Tumor venéreo transmissível (tvt) em cavidade nasal em cão: relato de caso.** 2019. Trabalho de Conclusão de Curso (Graduação em Medicina Veterinária) - Universidade Federal Rural de Pernambuco, Departamento de Medicina Veterinária, Garanhuns, BR-PE.

BRANDÃO, C, V. S. et al. Tumor Venéreo Transmissível: estudos retrospectivos de 127 casos (1998-2000). **Rev. educ. contin.** CRMV-SP. São Paulo, v.5, fascículo 1, p.25-31, 2002.

CARTER, G.R. **Fundamentos da bacteriologia e micologia veterinária**. São Paulo: Navarro, 1988, 249p.

DALECK, C. R., NARDI, A. B. Oncologia: em cães e gatos. 2017. Disponível em: https://integrada.minhabiblioteca.com.br/#/books/9788527729925/cfi/6/2!/4/2/2@0:13.4. Acesso em: 07 out. 2023.

FABIANO, Clayton et al. Tumor venéreo transmissível. **Revista Conexão Eletrônica**, v.14, n.1, 2017.

FONSECA, Faylla Maria Carneiro et al. Incidência de tumor venéreo transmissível em canino. **Revista Científica de Medicina Veterinária**, ano. 14, n.28, jan. 2017.

HUPPES, R. R. et al. Tumor venéreo transmissível (TVT): Estudo retrospectivo de 144 casos. **ARS veterinária**, São Paulo, n. 1, v. 30, p. 13–18, jan. 2014.

LIMA, T. B et al. Apresentação atípica de tumor venéreo transmissível cutâneo em um cão.**Vet.e Zootec**.mar.p.57-61 2013.

MURCHISON, E. P.; WEDGE, D. C.; ALEXANDROV, L. B.; FU, B.; MARTINCORENA I.; NING, Z.; TUBIO, J. M. C.; WERNER, E. I.; ALLEN, J.; DE NARDI, A. B.; DONELAN, E. M.; MARINO, G.; FASSATI, A.; CAMPBELL, P. J.; YANG, F.; BURT, A.; WEISS, R. A.; STRATTON, M. R. Transmissible dog câncer genome reveals the origin and history an ancient cell lineage. **Science**, v. 343, n. 24, p. 437-440, 2014.

NELSON, R. W.; COUTO, C. G. Medicina interna de pequenos animais 4 ed. Rio de Janeiro: **Elsevier**, 2010. 1468 p.

OLIVEIRA, Marcela Brito; VILLA NOVA, Mônica; BRUSCHI, Marcos Luciano. A review of recent developments on micro/nanostructured pharmaceutical systems for intravesical therapy of the bladder cancer. **Pharmaceutical Development and technology**, v. 23, n. 1, p. 1-12, 2018.

ORTIZ, Letícia Salomé. **Tumor venéreo transmissível (tvt) canino: epidemiologia, diagnóstico e terapêutica**. 2021. Trabalho de Conclusão de Curso, Curso de Medicina Veterinária do Centro Universitário do Sul de Minas – UNIS-MG, Varginha – MG.

PAPICH, M. G. Manual Saunders terapêutico veterinário**.** 2 ed. São Paulo: **MedVet**, 2009. 774 p.

PEREIRA, F. N. Prevalência de neoplasias em cães atendidos na clínica de medicina veterinária (CLIMVET) Do centro universitário de Formiga (UNIFOR-MG) no período de 5 anos. Formiga, 2015.

PETERSON, J.L.; COUTO, C.G. **Tumores cutâneos e subcutâneos**. In: BIRCHARD, S.J.; SHERDING, R.G. Manual saunders clínica de pequenos animais. 2 ed. São Paulo: Roca, 2003, cap. 28, p.244.

QUINN, P.J. et al. **Clinical Veterinary Microbiology**. London: Wolf, 1994. 648p.

SANTOS J, P. Tumor venéreo transmissível em um canino com acometimento de pele. **Medicina Veterinária**, Recife, v.2, n.2 p.39-43, abr-jun, 2008.

SCARABELLO, Rafael David, et al. Oncologia: Tumor venéreo transmissível em cães. **Jornal MedVet Science FCAA**, vol. 1, n.2, pág: 63 a 66, 2019.

SETTHAWONGSIN, C.; TECHANGAMSUWAN, S.; TANGKAWATTANA, S.; RUNGSIPIPAT, A. (2016). Cell-Based Polymerase Chain Reaction for Canine Transmissible Venereal Tumor (CTVT) Diagnosis. **The Journal of Veterinary Medical Science**, 78(7): 1167–1173.

SILVA, M,C.V et al. Avaliação epidemiológica, diagnóstica e terapêutica do tumor venéreo transmissível (TVT) na população canina atendida no hospital veterinário da UFERSA. **Acta Veterinaria Brasilica**, v.1, n.1, p.28-32, 2002.

SILVA, M. C. V. et al. Avaliação epidemiológica, diagnóstica e terapêutica do tumor venéreo transmissível (TVT) na população canina atendida no hospital veterinário da UFERSA. **Acta Veterinária Brasílica**. v.1, n.1, p.28-32, 2007.

ZUPA, Adriana Emidio, et al.. Tumor venéreo transmissível em cães: revisão de literatura, **Revista Saúde**, V.13, n.2, ESP, 2019.