CARCINOMA DE CÉLULAS ESCAMOSAS OCULOPALPEBRAL EM BOVINO – RELATO DE CASO

Oculopalpebral squamous cell carcinoma in cattle – case report

Carcinoma de células escamosas óculopalpebral en bovino – informe de caso

Francisco Inacio de Azevedo Neto. Discente do curso de bacharelado em Medicina Veterinária. Centro Universitário de Patos – UNIFIP, campus Patos-PB.
francisconeto@medvet.fiponline.edu.br
José Mykael da Silva Santos. Graduado em Medicina Veterinária. Centro Universitário de Patos – UNIFIP, campus Patos-PB. josemykael@fiponline.edu.br
https://orcid.org/0009-0006-1830-8494
Emmanuel Suedney dos Santos Dantas. Graduado em Medicina Veterinária. Centro Universitário de Patos – UNIFIP, campus Patos-PB. emmanueldantas@fiponline.edu.br
Vanessa Diniz Vieira. Docente do curso de bacharelado em Medicina Veterinária. Centro Universitário de Patos – UNIFIP, campus Patos-PB. vanessavieira@fiponline.edu.br
https://orcid.org/0000-0001-5168-202X
Harlan Hallamys de Lima Nascimento. Docente do curso de bacharelado em Medicina Veterinária. Centro Universitário de Patos – UNIFIP, campus Patos-PB. harlannascimento@fiponline.edu.br
https://orcid.org/0000-0002-9335-0426
Gustavo de Assis Silva. Docente do curso de bacharelado em Medicina Veterinária. Centro Universitário de Patos – UNIFIP, campus Patos-PB. gustavosilva@fiponline.edu.br.
https://orcid.org/0000-0002-0684-9262

Autor correspondente: Francisco Inacio de Azevedo Neto.
francisconeto@medvet.fiponline.edu.br

DOI: 10.61223/coopex.v17i01.6885

Submetido: 20/09//2025
Aprovado: 22/04/2026

ISSN 2177-5052

Resumo
O trabalho trata do Carcinoma de Células Escamosas Oculopalpebrais (CCEO) em bovinos, uma neoplasia maligna de origem epitelial, mais frequente em animais com áreas despigmentadas expostas a intensa radiação solar, frequente em áreas tropicais. O objetivo foi descrever a epidemiologia, patogenia e o manejo clínico- cirúrgico de um caso de CCEO em uma vaca leiteira mestiça, criada em sistema semi-extensivo no semiárido paraibano. O animal apresentava lesão tumoral na terceira pálpebra do olho direito há cerca de dez meses, com evolução progressiva. Após avaliação clínica e anestesia, foi realizada biópsia para confirmação histopatológica, seguida de cirurgia de exenteração orbitária devido à extensão da lesão. O exame histopatológico confirmou o diagnóstico de CCEO, revelando proliferação de queratinócitos neoplásicos com elevada atividade mitótica. O tratamento pós-operatório incluiu anti-inflamatório, antibiótico e uso de repelente cicatrizante spray até completar a cicatrização, resultando em boa recuperação do animal. Concluiu-se que o diagnóstico precoce, aliado à intervenção cirúrgica adequada, é essencial para o controle da doença. Medidas profiláticas como manejo solar e seleção genética são recomendadas para minimizar a incidência da enfermidade em bovinos predispostos, considerando os impactos econômicos e o bem-estar animal.

Palavras-chave: Área de pele despigmentada, epitélio, neoplasia.

Abstract
This study deals with Oculopalpebral Squamous Cell Carcinoma (OSC) in cattle, a malignant neoplasm of epithelial origin, most common in animals with depigmented areas exposed to intense solar radiation, common in tropical areas. The objective was to describe the epidemiology, pathogenesis and clinical-surgical management of a case of OSC in a crossbred dairy cow, raised in a semi-extensive system in the semiarid region of Paraíba. The animal had a tumor lesion in the third eyelid of the right eye for approximately ten months, with progressive evolution. After clinical evaluation and anesthesia, a biopsy was performed for histopathological confirmation, followed by orbital exenteration surgery due to the extent of the lesion. Histopathological examination confirmed the diagnosis of OSC, revealing proliferation of neoplastic keratinocytes with high mitotic activity. Postoperative treatment included anti-inflammatory, antibiotic and use of repellent spray until complete healing, resulting in good recovery of the animal. It was concluded that early diagnosis, combined with appropriate surgical intervention, is essential for controlling the disease. Prophylactic measures such as solar management and genetic selection are recommended to minimize the incidence of the disease in predisposed cattle, considering the economic impacts and animal welfare.

Keywords: Area of depigmented skin, epithelium, neoplasia.

Resumen
El trabajo trata del Carcinoma Escamocelular Oculopalpebral (OSC) en bovinos, una neoplasia maligna de origen epitelial, más frecuente en animales con zonas despigmentadas expuestas a intensa radiación solar, frecuente en zonas tropicales. El objetivo fue describir la epidemiología, patogénesis y manejo clínico-quirúrgico de un caso de COCE en una vaca lechera mestiza, criada en sistema semiextensivo en la región semiárida de Paraíba. El animal presentó una lesión tumoral en el tercer párpado del ojo derecho desde hacía unos diez meses, con evolución progresiva. Luego de la evaluación clínica y la anestesia, se realizó biopsia para confirmación histopatológica, seguida de cirugía de exenteración orbitaria debido a la extensión de la lesión. El examen histopatológico confirmó el diagnóstico de CCE, revelando proliferación de queratinocitos neoplásicos con alta actividad mitótica. El tratamiento postoperatorio incluyó antiinflamatorios, antibióticos y uso de un spray cicatrizante repelente hasta completa curación, obteniendo una buena recuperación del animal. Se concluyó que el diagnóstico temprano, combinado con una intervención quirúrgica adecuada, es esencial para controlar la enfermedad. Se recomiendan medidas profilácticas como el manejo solar y la selección genética para minimizar la incidencia de la enfermedad en el ganado predispuesto, considerando los impactos económicos y el bienestar animal.

ISSN 2177-5052

Palabras clave: Área de piel despigmentada, epitelio, neoplasia.

INTRODUÇÃO

O Carcinoma de Células Escamosas é uma neoplasia maligna que acomete a queratina, com caráter localmente invasivo e frequentemente sujeito a infecções secundárias e miíases, porém é pouco metastático e o acometimento intracraniano e nasal não são frequentemente observados (Paula; Euzébio, Vitro, 2019).

O carcinoma de células escamosas oculopalpebral (CCEO) é um dos diversos tumores que afetam os bovinos que possuem áreas despigmentada na pele, sendo mais frequente em países de clima tropical que apresentam elevada incidência de radiação solar *(*Rabelo *et al.*, 2014*;* Radostits *et al.*, 2010*).*

O CCEO ocorre em áreas despigmentadas da pele ou com rarefação pilosa e sujeitas à exposição direta à radiação solar, como a região periocular e corneoescleral, sendo algumas raças como a Holandesa, Braford, Simmental e Hereford mais predispostas a desenvolverem a doença e, nessas, a incidência aumenta com o avançar da idade, principalmente, em fêmeas leiteiras que tendem a permanecer por mais tempo no plantel (Minho *et al.*, 2015).

Essa neoplasia tem a origem multifatorial, sendo mais evidenciada em animais com despigmentação periocular e córneo escleral, de aptidão leiteira e adultos, devido à prolongada exposição ao sol e, consequentemente à radiação (Carvalho *et al.*, 2012).

Embora menos frequente que outras neoplasias em bovinos, o CCEO configura-se como um importante problema devido os prejuízos produtivos e reprodutivos, especialmente em casos avançados. Trata-se de uma neoplasia epitelial maligna que afeta conjuntiva, córnea e pálpebras, com potencial de invasão e metástase. É mais prevalente em regiões de alta radiação solar, acometendo bovinos com pouca pigmentação periocular. Sua patogenia envolve exposição crônica aos raios ultravioleta (UV), idade, predisposição genética e fatores ambientais. As perdas econômicas incluem descarte precoce, condenação de carcaças e redução na produção de carne e leite, além de comprometer o bem-estar animal (Ribeiro *et al.*, 2014).

Diante disso, objetivou-se descrever sobre a epidemiologia e patogenia do tumor

ISSN 2177-5052

de células escamosas oculopalpebral em bovinos.

RELATO DE CASO

O trabalho consiste em um estudo casuístico de uma fêmea bovina leiteira, mestiça de holandesa, criada em sistema semi-extensivo em uma propriedade produtora de leite do município de São José do Sabugi no estado da Paraíba.

No dia 22 de setembro de 2023, professores da disciplina clínica médica de ruminantes, acompanhados por estagiários realizaram visita clínica a um lote de vacas leiteiras de uma propriedade rural, localizada no munícipio de São José do Sabugi-PB. O rebanho era composto por 37 bovinos mestiços da raça holandesa, sendo 23 fêmeas em lactação, criadas em sistema semiextensivo com suplementação concentrada no cocho. Segundo o produtor, uma das fêmeas, com oito anos de idade, com histórico de parição há duas semanas, vinha apresentando lesão tumoral na região ocular há aproximadamente dez meses, e que embora tenha sido ligeiramente perceptível antes da gestação, aumentou consideravelmente de tamanho nos cinco últimos meses de prenhez, onde se percebeu também inquietação, incômodo e queda no desempenho produtivo.

Ao exame físico o animal apresentava-se em posição quadrupedal ativa e com os demais parâmetros clínicos frequência respiratória, frequência cárdica e temperatura retal dentro dos limites fisiológicos estabelecidos para a espécie. O mesmo apresentava um escore de condição corporal 3, com lesão na terceira pálpebra do olho direito, de aspecto tumoral, lobulada, granular, hiperêmica, ulcerativa, friável e com pontos de sangramento, à palpação notou-se que o animal demonstrava sensibilidade e que a lesão aparentemente encontrava-se restrita a terceira pálpebra, sendo sugestivo de CCEO.

Após contenção apropriada do paciente, foi administrado 0,1 mg/kg/PV de xilazina, por via endovenosa, feito o derrubamento pelo método Italiano e posicionamento em decúbito lateral direito. A anestesia local foi realizada através da administração de 5 ml de cloridrato de lidocaína a 2%, sem vasoconstrictor, destilando-se 2 ml sobre o globo ocular e 3 ml infiltrando na inserção da terceira pálpebra.

Foi retirado um fragmento de tecido medindo 3,0 micrometros (µm), para a realização de biópsia e posterior análise histopatológica (Figura 1), com auxílio de microscopia em objetiva 40. O material coletado foi acondicionado em recipiente contendo solução de formol

ISSN 2177-5052

a 10% e acondicionado em caixa térmica, até ser conduzido ao laboratório de histopatologia do Hospital Veterinário da Universidade Federal de Campina Grande (UFCG), Campus de Patos-PB, para ser processadas rotineiramente, coradas com hematoxilina e eosina (HE).

Figura 1- Vista lateral da lesão, pálpebra superior onde foi retirado fragmento para biopsia.



Fonte: Arquivo pessoal (2023)

Para realização do procedimento cirúrgico de exenteração orbitária foi utilizada uma mesa cirúrgica previamente preparada com todos os instrumentos necessários, incluindo pinças hemostáticas, porta-agulhas, bisturi, tesouras, pinças anatômicas e fio cirúrgico nylon estéril agulhado 0-0.

A técnica adotada consistiu na remoção em bloco da pálpebra, globo ocular e seus anexos. Durante a intervenção, constatou-se que a cavidade ocular estava completamente tomada por tecido neoplásico e necrosado, o que dificultava a remoção das estruturas. Após a exposição do nervo óptico, foi realizada a ligadura utilizando fio de nylon 0-0, seguida da secção do mesmo (Figura 2).

ISSN 2177-5052

Figura 2- Procedimento cirúrgico para remoção da pálpebra, globo ocular e anexos.



Fonte: Arquivo pessoal (2023).

Para o pós-operatório, foi recomendado que o produtor fizesse uso de um anti-inflamatório não esteroidal à base de Flunixin Meglumine, associado a antibiótico a base de Oxitetraciclina, ambos administrados por via intramuscular durante sete dias consecutivos e uso de repelente cicatrizante spray até completar a cicatrização (Figura 3). Duas semanas após a cirurgia, realizou-se a retirada dos pontos, com boa recuperação do animal.

Figura 3- Vista lateral pós-operatório.



Fonte: Arquivo pessoal (2023).

ISSN 2177-5052

Na microscopia, observou-se na região subepidérmica, proliferação de alta densidade celular constituída de queratinócitos neoplásicos dispostos em ninhos, por vezes, com pequenas áreas de queratinização individual (Figuras 4 e 5). O estroma circunjacente é fibrovascular e escasso. As células neoplásicas são poliédricas, com limites celulares pouco distintos e citoplasma escasso e eosinofílico. Seus núcleos são poliédricos, com a cromatina veicular e finamente pontilhada e hipercromática. Os nucléolos são múltiplos e conspícuos. Há alta anisocitose, anisocariose e cariomegalia (Figuras 6 e 7). Foram observadas 10 mitoses em 10 campos de grande aumento (40x).

Figura 4- Pele (conjuntiva palpebral). Área focalmente extensa com queratinócitos neoplásicos dispostos em ninhos, na região da conjuntiva palpebral, abaixo do estrato epidérmico (setas), obj 05x.

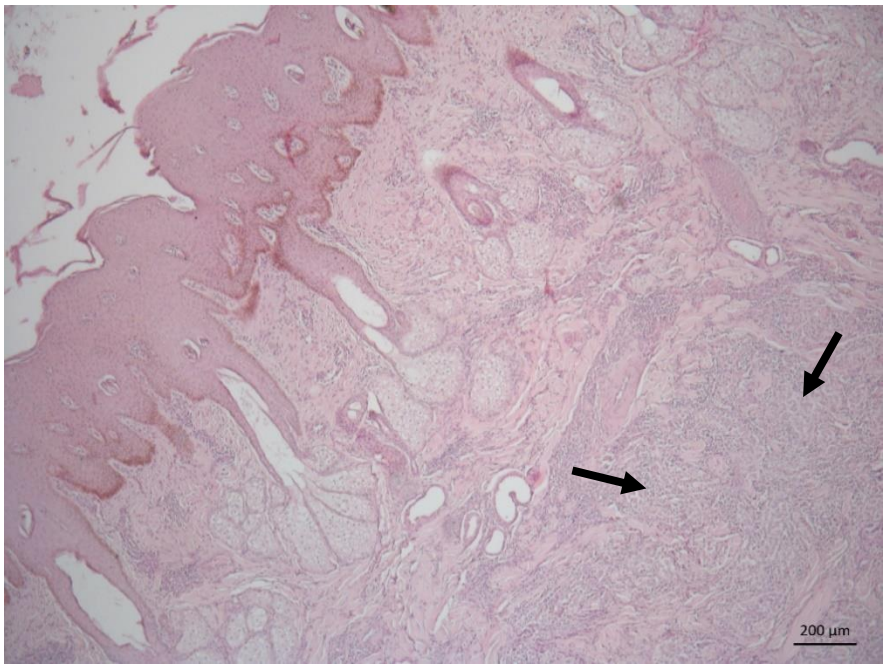

Fonte: Arquivo pessoal (2023)

ISSN 2177-5052

Figura 5- Pele (conjuntiva palpebral). Queratinócitos neoplásicos dispostos em ninhos (estrelas) e áreas de queratinização de queratinócitos (setas), obj 20x.

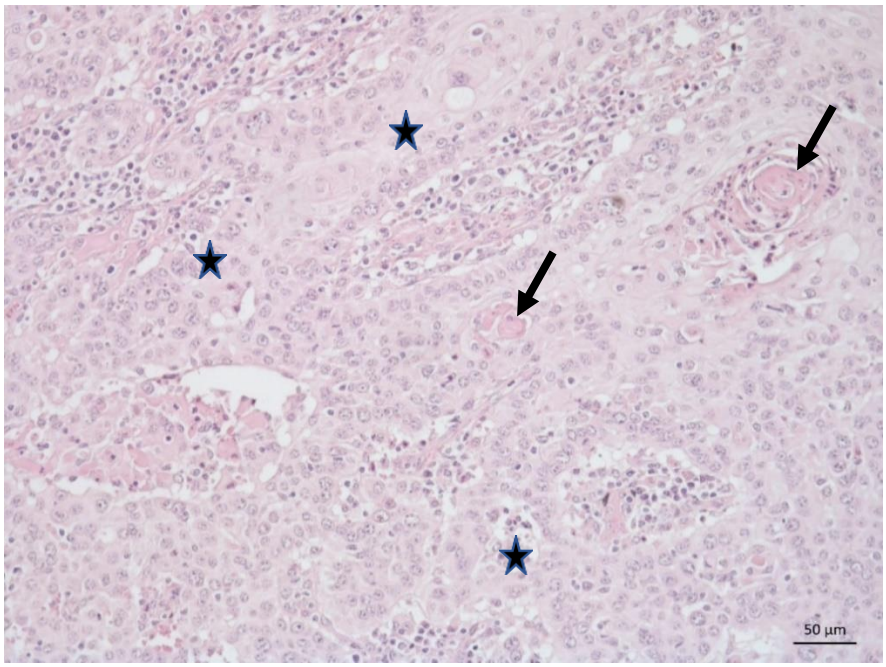

Fonte: Arquivo pessoal (2023)

Figura 6- Pele (conjuntiva palpebral). Queratinócitos neoplásicos (setas) com núcleos grandes (cariomegalia) e em diferentes tamanhos (anisocariose). Áreas de queratinização de queratinócitos (estrelas), obj 40x.

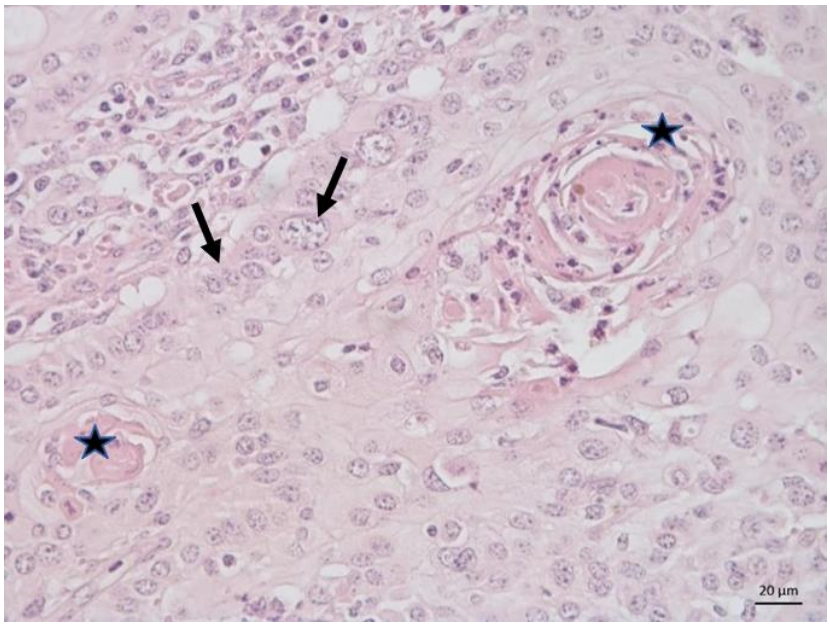

Fonte: Arquivo pessoal (2023)

ISSN 2177-5052

Figura 7- Pele (conjuntiva palpebral). Ninhos de queratinócitos neoplásicos (setas) com núcleos grandes (cariomegalia) e em diferentes tamanhos (anisocariose). Figuras de mitose em meio aos ninhos de queratinócitos neoplásicos (estrelas), obj 40x.

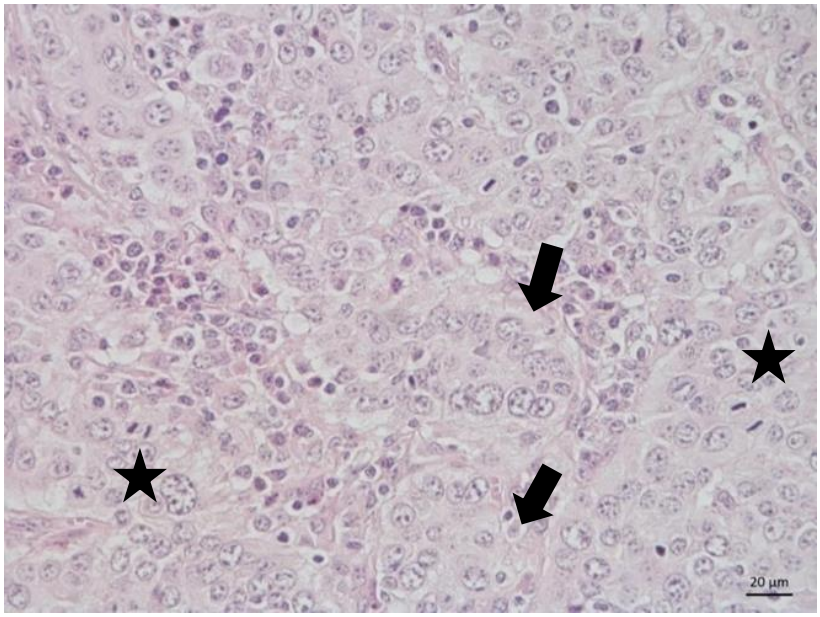

Fonte: Arquivo pessoal (2023)

DISCUSSÃO

No presente caso, a lesão observada na terceira pálpebra apresentava características compatíveis CCEO, evidenciando-se macroscopicamente como uma formação exofítica, de consistência friável, coloração avermelhada e superfície ulcerada. Essas alterações são descritas como típicas da neoplasia e permitem sua identificação clínica com relativa facilidade (McGavin; Zachary, 2013). Contudo, a histopatologia deve ser realizada para confirmação do diagnóstico (Fubini; Ducharne, 2016).

Dentre as neoplasias de célula escamosa, Stedille et al. (2016) relatam que o CCEO se apresenta com maior prevalência, acometendo principalmente a pálpebra inferior e terceira palpébra. No presente relato por se tratar de uma lesão crônica foi realizada exérese do globo ocular. Copetti (2019), descreve que quando a neoplasia é precocemente identificada, ainda em estado inicial pode apresentar úlcera corneana ou mal funcionamento da pálpebra.

A intervenção cirúrgica transcorreu de forma simples, permitindo a remoção completa da massa tumoral com hemostasia eficaz e ausência de complicações intraoperatórias. Em casos de neoplasias localizadas exclusivamente na terceira pálpebra, recomenda-se a retirada da lesão

ISSN 2177-5052

com uma margem de tecido saudável ao redor, a fim de minimizar o risco de recidiva (Fubini; Ducharme, 2016).

Conforme realizado no caso descrito por Fubini; Ducharme (2016), a abordagem cirúrgica foi indicada pela ausência de comprometimento ocular. No entanto, quando há envolvimento evidente do globo ocular e prejuízo da função visual, a enucleação passa a ser a alternativa terapêutica mais indicada, uma vez que a remoção com margens de segurança se torna inviável, aumentando consideravelmente o risco de recorrência tumoral (Buligon et al., 2017; Turner; McIlwraith, 2002).

Segundo o Buriti (2019) o tratamento cirúrgico torna-se viável quando os casos são pouco invasivos e sem metástase. Ainda segundo o autor em casos avançados a cirurgia deve ser realizada e pode ser associada à quimioterapia ou radioterapia. Já Quevedo (2019), descreve a cirurgia como tratamento mais viável com a realização da exenteração, por eliminar a dor, o risco de infeção e promover a remoção total do carcinoma.

Para a realização da sedação, optou-se pela utilização de xilazina a 2%, uma vez que, segundo Guattéo; Holopherne; Fortineau (2013), esse fármaco apresenta efeito predominantemente sedativo em relação ao analgésico, contribuindo significativamente para a redução do estresse e facilitando o manejo da dor no período pós-operatório. Como método de anestesia regional, foi empregado o bloqueio de Petterson, que se mostra eficaz por promover analgesia e acinesia do bulbo ocular, pálpebras, músculos extraoculares, conjuntiva, terceira pálpebra, parte da córnea e esclera, conforme descrito por Silva *et al.* (2021).

CONCLUSÃO

O Carcinoma de Células Escamosas Oculopalpebral se apresenta como uma importante neoplasia que causa sérios prejuízos econômicos, principalmente em regiões onde os animais são expostos a elevadas temperaturas e intensa radiação solar. A rapidez no diagnóstico clinico e laboratorial, permite agilidade no tratamento e redução dos casos de recidivas, especialmente em indivíduos de raças predispostas e com despigmentação periocular. A abordagem cirurgia adotada, por meio da exenteração orbitária, demonstrou ser mais eficaz frente à extensão da lesão e ao comprometimento ocular observado. A implementação de medidas profiláticas, como o manejo estratégico a exposição solar, seleção genética para pigmentação cutânea periocular

e o descarte seletivo de animais predispostos são alternativas para minimizar a ocorrência da enfermidade nas propriedades.

Referências

BULIGON, C.; SOTILI, A. C.; STUMPFS DIAZ, J. D. **Carcinoma de Células Escamosas em Olho de Bovino – Relato de Caso**. XXII Seminário Interinstitucional de Ensino, Pesquisa e Extensão. Universidade de Cruz Alta – UNICRUZ, 2017. Disponível em: https://home.unicruz.edu.br/seminario/anais/anais-2017/XXII%20SEMIN%C3%81RIO%20INTERINSTITUCIONAL%202017%20-%20ANAIS/GRADUA%C3%87%C3%83O%20-%20RESUMO%20EXPANDIDO%20-%20EXATAS,%20AGR%C3%81RIAS%20E%20ENGENHARIAS/CARCINOMA%20DE%20C%C3%89LULAS%20ESCAMOSAS%20EM%20OLHO%20DE%20BOVINO%20%E2%80%93%20RELATO%20DE%20CASO.pdf Acesso em: 05 de maio de 2024.

BURITI, I. B. **Carcinoma ocular de células escamosas em bovino**. 39 f. Trabalho de Conclusão de Curso (Bacharelado em Medicina Veterinária) – Unidade Acadêmica de Garanhuns, Universidade Federal Rural de Pernambuco, Garanhuns, 2019. Disponível em: https://repository.ufrpe.br/handle/123456789/1938 Acesso em: 05 de maio de 2024.

CARVALHO, F. K. L.; DANTAS, A. F. M.; RIET-CORREA, F.; MIRANDA NETO, E. G.; SIMÕES, S. V. D.; AZEVEDO, S. S. Fatores de risco associados à ocorrência de carcinoma de células escamosas em ruminantes e equinos no semiárido da Paraíba. **Revista Pesquisa Veterinária Brasileira**, *[S. I]* v. 32, n. 9, p. 881-886, 2012. Disponível em: https://www.scielo.br/j/pvb/a/Z9cXFjGMYH339DmC4CxVCBz/abstract/?lang=pt Acesso em: 25 de abr. de 2024.

COPETTI, M. M. **Carcinoma de células escamosas ocular em equino: relato de caso**. 34f. Trabalho de Conclusão de Curso (Especialização em Saúde Animal e Coletiva) – Faculdade de Veterinária, Universidade Federal do Rio Grande do Sul, Porto Alegre, 2019. Disponível em: https://www.lume.ufrgs.br/bitstream/handle/10183/193727/001090646.pdf?sequence=1&isAllowed=y Acesso em: 14 de maio de 2025.

FUBINI, S. L.; DUCHARME, N. G. **Farm Animal Surgery**. 2. ed. St. Louis: Elsevier Health Sciences, 2016. 664 p.
GUATTÉO, R.; HOLOPHERNE DORAN, D.; FORTINEAU, O. **Gestion de la douleur bovine.** Medcom, 2013. 386p.

MCGAVIN, M. D.; ZACHARY, J. F. **Bases da Patologia em Veterinária**. 5ed. Elsevier, 2013. 1344p.

MINHO, A. P.; BERTAGNOLLI, A. C.; GASPAR, E. B.; DOMINGUES, R.; CARDOSO, F.

ISSN 2177-5052

F. **Guia de Coleta de Dados de Carcinoma de Células Escamosas Ocular (CCEO).** Embrapa Pecuária Sul, Bagé/RS, 2015. Disponível em: https://www.infoteca.cnptia.embrapa.br/infoteca/handle/doc/1033102 Acesso em: 20 de abr. de 2024.

PAULA, M. V. M.; EUZÉBIO, L. P. S.; VITRO, W. L**. CARCINOMA DE CÉLULAS ESCAMOSAS EM BOVINOS. Jornal MedVet Science FCAA,** *[S.I.]*, v. 1, n. 2, p. 33-37, 2019. Disponível em: http://www.fea.br/wp-content/uploads/2020/09/ONCOLOGIA-volume-1-n%C3%BAmero-2-66p.-2019.pdf#page=33 Acesso em: 25 de abr. de 2024.

QUEVEDO, D. M. V.; OLIVA, C. A. C.; TUPAZ, D. V. C.; RUIZ, A. F. I. Tratamiento quirúrgico en las etapas de desarrollo del carcinoma ocular de células escamosas en bovinos del trópico alto del departamento de Nariño. **CES Medicina Veterinaria y Zootecnia**, v. 14, n. 3, p. 98-109, 2019. Disponível em: https://revistas.ces.edu.co/index.php/mvz/article/view/5396/3114 Acesso em: 05 de maio de 2024.

RABELO. R. E.; SANT'ANA, F. J. F.; VULCANI, V. A. S.; SILVA, L. F.; RABBERS, A. S.; SANTOS, T. C.; LIMA, C. R. O.; SILVA, L. A. F. Metástase múltipla de carcinoma de células escamosas ocular em bovino: dois casos. **Revista Brasileira de Ciência Veterinária,** *[S. I.]*, v. 21, n. 4, p. 252-255, 2014. Disponível em: https://doi.editoracubo.com.br/10.4322/rbcv.2015.305#:~:text=S%C3%A3o%20descritos%20dois%20casos%20incomuns,blocos%20hipercelulares%20de%20queratin%C3%B3citos%20neopl%C3%A1sicos. Acesso em: 16 de abr. de 2024.

RADOSTITS, O. M.; GAY, C. C.; BLOOD, D. C.; HINCHCLIFF, K, W. **Clínica veterinária: um tratado de doenças dos bovinos, ovinos, suínos, caprinos e equinos**. 9. ed. Rio de Janeiro: Guanabara Koogan, 2010.

RIBEIRO, M.; DAMASCENO, E. S.; TEZA, J.; BERTIPAGLIA, K. S. S.; SCHENKEL, D. M.; SILVA, L. A.; DUCATTI, K. R.; FURLAN, F. H. **Prevalência de carcinoma escamoso periocular em bovinos na região norte de Mato Grosso**. *In:* VIII Encontro Nacional de Diagnóstico Veterinário – ENDIVET, 2014. Disponível em: file:///C:/Users/Dell/Downloads/7036.pdf Acesso em: 05 de maio de 2024.

SILVA, J. A.; ALBUQUERQUE, E. E.; ARAÚJO, A. L.; NÓBREGA NETO, P. I. Anestesia em ruminantes. **Revista Brasileira de Buiatria – Clínica Cirúrgica**, *[S. I.]*, v. 3, n. 2, p. 39–77, 2021. Disponível em: https://www.researchgate.net/publication/367453675_Anestesia_em_ruminantes. Acesso em: 14 de maio de 2025.

STEDILLE, F. A.; POZZO, I. D.; BROLL, F.; MENDES, R. V. Casuística de Neoplasias Diagnosticadas em Bovinos do Oeste de Santa Catarina: Um Estudo Retrospectivo. **Boletim de diagnóstico do laboratório de patologia veterinária**, *[S.I.]*, v. 1, n. 1, p. 71-81, 2016. Disponível em: https://publicacoes.ifc.edu.br/index.php/BoletimDiagnostico-IFC-Concordia/article/view/119 Acesso em: 05 de maio de 2024.

ISSN 2177-5052

TURNER, A. S.; MCILWRAITH, C. W. **Técnicas Cirúrgicas em Animais de Grande Porte**. 1 ed. São Paulo: Roca, 2002.