CENTRO EDUCACIONAL DE ENSINO SUPERIOR DE PATOS LTDA
CENTRO UNIVERSITÁRIO DE PATOS – UNIFIP/PB
CURSO DE BACHARELADO EM ODONTOLOGIA

MÁRCIA RENATA PEREIRA FERREIRA
MARIA VITÓRIA CANDEIA DE ANDRADE LAURINDO

INTERAÇÃO ORTODONTIA E HARMONIZAÇÃO FACIAL: RELATO DE CASO CLÍNICO

PATOS – PB
2023

MÁRCIA RENATA PEREIRA FERREIRA
MARIA VITÓRIA CANDEIA DE ANDRADE LAURINDO

INTERAÇÃO ORTODONTIA E HARMONIZAÇÃO FACIAL: RELATO DE CASO CLÍNICO

Trabalho de Conclusão de Curso apresentado ao Curso de Bacharelado em Odontologia do Centro Universitário de Patos – UNIFIP, como parte dos requisitos necessários para obtenção do título de Cirurgião-Dentista.

Orientadora:

Profª. Dra. Téssia Richelly Nóbrega Borja de Melo

PATOS – PB
2023

MÁRCIA RENATA PEREIRA FERREIRA
MARIA VITÓRIA CANDEIA DE ANDRADE LAURINDO

INTERAÇÃO ORTODONTIA E HARMONIZAÇÃO FACIAL: RELATO DE CASO CLÍNICO

Trabalho de Conclusão de Curso apresentado ao Curso de Bacharelado em Odontologia do Centro Universitário de Patos – UNIFIP, como parte dos requisitos necessários para obtenção do título de Cirurgião-Dentista.

Aprovado em: ____/____/_____

BANCA EXAMINADORA

_____

Profª. Dra. Téssia Richelly Nóbrega Borja de Melo
Orientadora – Centro Universitário de Patos (UNIFIP)

_____

Profª. Dra. Poliana de Santana Costa
1° Examinadora – Centro Universitário de Patos (UNIFIP)

_____

Profª. Dra. Fernanda Stella de Oliveira Camboim
2° Examinadora – Centro Universitário de Patos (UNIFIP)

Dedicamos este trabalho aos nossos pais, fonte de coragem e perseverança, que incentivam nossas realizações e alcance de nossos objetivos.

AGRADECIMENTOS

Agradeço primeiramente ao meu **Deus**, que me proporcionou chegar até aqui, me muniu de fé e determinação e, me deu força e perseverança para trilhar este caminho.

Agradeço aos meus pais **Alcides Pereira da Silva** e **Lucicleide Ferreira Pereira**, que, com todo amor, esforço e dedicação estiveram comigo pelo meu sonho, que sonhamos juntos e assim, o realizamos.

Aos meus irmãos, **Marcos Rodrigo Pereira Ferreira** e **Alcides Pereira da Silva Filho**, que sempre permaneceram ao meu lado, me mostrando que posso realizar tudo o que eu quiser.

Ao meu querido namorado e melhor amigo **Túlio Alecsander Vicente Santos**, que me encorajou, me apoiou e me incentivou. Obrigada.

Aos meus **amigos e familiares**, que foram ponto de apoio inigualáveis, sempre comigo nos momentos bons e ruins. A vocês, minha gratidão.

Aos **meus professores**, que se tornaram amigos e me ensinaram muito mais do que uma grade curricular, me ensinaram sobre humildade, perseverança e anseio de vencer. Muito obrigada.

À minha dupla **Maria Vitória Candeia**, que trilhou este caminho comigo desde o primeiro dia, nos erros e acertos, alegrias ou tristezas, sempre permaneceu nesta luta. Muito obrigada. Vencemos!

Márcia Renata Ferreira

AGRADECIMENTOS

Primeiramente agradeço a Deus que sempre esteve comigo me abençoando e discernindo durante todo caminho percorrido na realização dessa conquista.

Aos meus pais, Francisca Candeia de Andrade Laurindo (in memoriam) e José Laurindo Neto. Obrigada minha mãe que tanto me amou e educou, e me conduziu a trilhar esse caminho. É por você.

Ao meu tio e padrinho Francisco Laurindo de Caldas, que sempre prezou por minha educação, obrigada tio por não medir esforços para tornar isso possível.

Aos meus irmãos, Thaise Candeia de Andrade Laurindo e Rafael Candeia de Andrade Laurindo. Gratidão minha irmã por me incentivar e sempre mostrar que com coragem e perseverança somos capazes de qualquer coisa. Essa conquista é nossa.

Aos meus demais familiares e amigos, que me apoiaram e me fortaleceram.

A todo corpo docente da instituição que contribuiu de forma significativa na minha formação, em especial a nossa orientadora Téssia Borja que proporcionou a realização deste trabalho.

Agradeço a minha dupla, Márcia Renata Ferreira, que firmou comigo durante nossa formação experiências e aprendizados que permitiram chegarmos até aqui. Conseguimos!

Maria Vitória Candeia

RESUMO

A má oclusão de classe II possui grandes repercussões nas bases ósseas, dentárias e na harmonia dessas com o perfil facial. A união da ortodontia e da odontologia estética é algo que vem se complementando positivamente, principalmente nos casos em que o tratamento ortodôntico é conservador, e até em intervenções cirúrgicas mais invasivas pois, em muitos casos, essas terapias sozinhas não são capazes de resolver por completo as expectativas dos pacientes. Para tais, a harmonização facial por meio dos preenchedores faciais e demais materiais, permite melhorar, corrigir ou prevenir as desarmonias que continuam presentes nos tecidos faciais, mesmo após as terapias ortodônticas convencionais. O objetivo do presente estudo é avaliar os efeitos estéticos e funcionais das alterações dos contornos faciais, provocados pela aplicação de toxina botulínica e ácido hialurônico, na face em um paciente com deficiência de mandíbula, submetido a tratamento ortodôntico compensatório. O participante do estudo foi um paciente feoderma, sexo feminino, 28 anos de idade, que buscou o serviço da Clínica Escola de Odontologia do Centro Universitário de Patos - UNIFIP/PB onde foi realizada uma anamnese e constatou-se as seguintes queixas: "dentes fora de posição e queixo pequeno". Paciente relatou também que, já havia realizado tratamento ortodôntico, porém ainda estava insatisfeita com os resultados. Durante exame clínico extra e intrabucal, e com auxílio de exames complementares foi possível verificar a presença da desproporção entre as relações intermaxilares com a existência de uma deficiência de mandíbula e a má oclusão de classe II, divisão 1, caracterizada pelas relações molares e o posicionamento dos incisivos e diminuição do ângulo nasolabial. Ao exame de harmonização facial, detectaram-se rugas dinâmicas; algumas estáticas, e desproporção entre o ângulo da mandíbula e o zigomático; como também entre o nariz, lábios e mento, gerando um perfil convexo. Após determinação do diagnóstico, a definição do plano de tratamento apresentado para a paciente foi a utilização da ortodontia corretiva fixa com a extração dos quatro primeiros pré-molares, retração e encaixe oclusal com elásticos intermaxilares para a correção dos posicionamentos dentários superior e inferior e estabelecimento da oclusão final. Assim como, para harmonização facial, foram sugeridas aplicações de toxina botulínica e ácido hialurônico objetivando suavizar linhas de expressão e melhorar os contornos faciais da paciente. Sem dúvida a interação entre as especialidades Ortodontia e Harmonização Orofacial contribui para estética e função dos pacientes, deixando as proporções faciais mais harmônicas, nos pacientes com oclusão funcional estabelecida pelo tratamento ortodôntico.

Palavras-chave: Ortodontia. Ácido Hialurônico. Má Oclusão. Toxinas Botulínicas Tipo A.

ABSTRACT

It is known that class II malocclusion has major repercussions on the bone and tooth bases, and on the harmony of these with the facial profile. The union of orthodontics and cosmetic dentistry is something that has been complementing each other positively, especially in cases where orthodontic treatment is conservative, and even in more invasive surgical interventions because, in many cases, these therapies alone are not able to completely meet the expectations of patients. For such patients, facial harmonization using facial fillers and other materials can improve, correct or prevent disharmonies that are still present in facial tissues, even after conventional orthodontic therapies. The purpose of this study is to evaluate the aesthetic and functional effects of changes in facial contours caused by the application of botulinum toxin and hyaluronic acid to the face of a patient with mandibular deficiency who underwent compensatory orthodontic treatment. The participant of the study was a 28-year-old female patient, feoderm, who sought the service of the School of Dentistry Clinic of the Patos University Center - UNIFIP/PB, where an anamnesis was conducted and the following complaints were noted: “teeth out of position and small chin”. The patient also reported that she had already had orthodontic treatment, but was still dissatisfied with the results. During extraoral and intraoral clinical examination and with the aid of additional tests it was possible to verify the presence of disproportion between the intermaxillary relationships with the existence of a mandible deficiency and malocclusion class II, division 1, characterized by molar relationships and incisor positioning and decreased nasolabial angle. The facial harmonization examination detected dynamic wrinkles, some static ones, and disproportion between the angle mandible and zygomatic, as well as between the nose, lips and chin, generating a convex profile. After determining the diagnosis, the definition of the treatment plan presented to the patient was the use of fixed corrective orthodontics with the extraction of the four first premolars, retraction and occlusal fitting with intermaxillary elastics to correct the upper and lower dental positioning and establish of final occlusion. Also, for facial harmonization, botulinum toxin and hyaluronic acid applications were suggested with the aim of smoothing expression lines and improving the patient's facial contours. Undoubtedly the interaction between the specialties Orthodontics and Orofacial Harmonization contributes to the aesthetics and function of patients, leaving more harmonious facial proportions in patients with functional occlusion established by orthodontic treatment.

Key-words: Orthodontics. Hyaluronic Acid. Malocclusion. Botulinum Toxins, Type A.

LISTA DE SIGLAS E ABREVIATURAS

CEP – Comitê de Ética em Pesquisa

HOF – Harmonização OroFacial

TCLE – Termo de Consetimento Livre e Esclarecido

UNIFIP/PB – Centro Universitário de Patos/Paraíba

USP – Universidade de São Paulo

LISTA DE FOTOGRAFIAS

Fotografia 1: Visão Facial Frontal..... 24
Fotografia 2: Visão Facial Lateral (perfil da face)..... 24
Fotografias 3: Visão Intrabucal, direita e esquerda, da oclusão..... 25
Fotografia 4: Radiografia Panorâmica dos Maxilares..... 25
Fotografia 5: Telerradiografia em Norma Lateral..... 26
Fotografia 6: Vista Frontal da oclusão final..... 29
Fotografias 7: Vista Oclusal antes do tratamento ortodôntico corretivo..... 29
Fotografias 8: Vista Oclusal após o tratamento ortodôntico corretivo..... 29
Fotografia 9: Demarcações dos pontos de aplicação de Toxina Botulínica nos músculos da mímica facial..... 30
Fotografias 10: Contração dos músculos respectivamente: frontal; corrugadores e prócero; e orbiculares após 14 dias da aplicação da toxina botulínica..... 30
Fotografias 11: Vista lateral do perfil facial antes e após a perfiloplastia com ácido hialurônico..... 31

LISTA DE QUADROS

Quadro 1: Análise Cefalométrica..... 26
Quadro 2: Diagnóstico Cefalométrico..... 27

LISTA DE FIGURAS

Figura 1: Linha Estética de Ricketts..... 32

SUMÁRIO

1 INTRODUÇÃO..... 14
2 OBJETIVOS..... 17
2.1 OBJETIVO GERAL..... 17
2.2 OBJETIVOS ESPECÍFIOS..... 17
3 METODOLOGIA..... 18
3.1 TIPO DE ESTUDO..... 18
3.2 LOCAL DO ESTUDO..... 18
3.3 UNIVERSO E AMOSTRA..... 18
3.4 INSTRUMENTOS E PROCEDIMENTOS DE COLETAS DE DADOS..... 18
3.5 DESCRIÇÃO TÉCNICA DOS MÉTODOS TERAPÊUTICOS QUE SERÃO EMPREGADOS NO TRATAMENTO..... 19
3.5.1 Abordagem inicial 19
3.5.2 Plano de tratamento 19
3.5.3 Protocolo clínico..... 19
3.5.3.1 Protocolo clínico e fotografias..... 19
3.5.3.2 Análise cefalométrica..... 19
3.5.3.3 Determinação do diagnóstico..... 20
3.5.3.4 Apresentação da proposta de tratamento para a paciente..... 20
3.6 RISCOS DO ESTUDO..... 20
3.7 BENEFÍCIOS DO ESTUDO..... 21
3.8 ASPECTOS ÉTICOS..... 21
4 ARTIGO..... 22
REFERÊNCIAS..... 35
APÊNDICE A. TERMO DE CONSENTIMENTO LIVRE E ESCLARECIDO (TCLE)..... 36
APÊNDICE B. TERMO DE COMPROMISSO DO PESQUISADOR..... 39
ANEXO 1. FICHA CLÍNICA PARA COLETA DE DADOS..... 40
ANEXO 2. PARACER CONSUBSTANCIADO DO COMITE DE ÉTICA EM PESQUISA – CEP..... 41
ANEXO 3. AUTORIZAÇÃO INSTITUCIONAL..... 45

ANEXO 4. PERMISSÃO PARA USO DE IMAGEM PARA FINS CIENTÍFICOS..... 46
ANEXO 5. NORMAS DA REVISTA THE JOURNAL OF DENTISTS..... 48

1 INTRODUÇÃO

A ortodontia consiste em uma área da odontologia que visa corrigir as más oclusões dentárias, que são capazes de provocar alterações na funcionalidade no sistema estomatognático, como também discrepâncias entre as bases ósseas e estruturas dentárias, que repercutem diretamente no perfil facial do paciente (CARVALHO; SANT'ANA, 2020).

Nesse sentido, os tratamentos ortodônticos são de extrema importância para o bem estar físico e mental dos pacientes, haja vista os objetivos funcionais e estéticos, que corrigem posições dentárias inadequadas, refletem na relação harmônica dos ossos maxilares e nos tecidos moles que recobrem o esqueleto facial (LUIZ et al., 2019).

A ortodontia trata os problemas dentários e oclusais e sua relação com todo o sistema mastigatório e, consequentemente, as repercussões estéticas, principalmente no quesito da harmonia facial do paciente. Através da teoria descrita por Edward Angle (1899), que classificou as posições interdentais insatisfatórias, já foi possível verificar as relações entre as bases ósseas e dentárias e observar o quanto essas intervêm diretamente na funcionalidade e harmonia do perfil facial do paciente (CARVALHO; SANT'ANA, 2020; LUIZ et al., 2019).

Dentre as más oclusões, uma das mais comuns, por acometer grande parte dos pacientes que vão em busca de tratamento ortodôntico, é Classe II de Angle, que pode ser caracterizada por prognatismo maxilar, deficiência mandibular ou a associação dessas duas condições. Quando na presença de deficiência mandibular, existe um retardo no desenvolvimento dessa base óssea, ou mesmo a própria deficiência no crescimento mandibular (BARTH et al., 2018).

A má oclusão de classe II de Angle é caracterizada pelo posicionamento distal do primeiro molar inferior em relação ao primeiro molar superior, ela recebe duas divisões, divisão 1 e 2, ambas relacionadas a posição e projeção dentária dos incisivos superiores na cavidade oral (ARRUDA et al., 2017).

Na divisão 1, além da disto-oclusão de molar, os incisivos superiores estarão vestibularizados, ou em lábioversão, com um consequente estreitamento da arcada superior. Já na divisão 2, estará presente a mesma relação molar da divisão 1, no entanto os incisivos centrais superiores estarão anteroposteriormente quase normais ou levemente em linguoversão e os incisivos laterais estarão inclinados para mesial. As discrepâncias dento-ósseas supracitadas anteriormente implicam diretamente problemas funcionais e estéticos, sendo um reflexo direto da busca acentuada por parte dos pacientes na procura pelo tratamento dessa má oclusão (ARRUDA et al., 2017; BARTH et al., 2018).

A definição do tratamento da má oclusão de classe II decorre através da idade do paciente, do envolvimento oclusal e das questões estéticas solicitadas. Destaca-se dentro da ortodontia o uso de dois principais aparelhos, tendo como tratamento em uma única fase o aparelho fixo, e em duas fases, o uso do aparelho ortopédico e fixo em associação (ARRUDA et al., 2017).

Cada tratamento recebe indicação após cauteloso estudo e planejamento de caso, levando em consideração os fatores mencionados anteriormente, uma vez que o paciente após período de crescimento e desenvolvimento craniofacial terá dificuldade no posicionamento ideal das bases ósseas, pois já completou seu processo de maturação óssea, além dos casos em que se faz necessário a atuação da cirurgia ortognática (MACEDO et al., 2008).

Sabe-se que uma das formas de se obter um direcionamento inicial na ortodontia é a análise prévia do perfil facial, e por intermédio deste, aliado aos exames clínico e complementares, o diagnóstico das possíveis desarmonias e más oclusões precocemente instaladas servem de guia para o planejamento dos tratamentos ortodônticos ou ortopédicos faciais que podem estar ou não em associação a cirurgias ortognáticas (MACEDO et al., 2008; MELO et al., 2020).

A união da ortodontia e da odontologia estética é algo que vem se complementando positivamente, principalmente nos casos em que o tratamento ortodôntico é conservador, e até em intervenções cirúrgicas mais invasivas pois, em muitos casos, essas terapias sozinhas não são capazes de resolver por completo as expectativas dos pacientes. Para tais, a harmonização facial por meio dos preenchedores faciais e demais materiais, permite melhorar, corrigir ou prevenir as desarmonias que continuam presentes nos tecidos faciais, mesmo após as terapias ortodônticas convencionais (PAPAZIAN et al., 2018).

Nesse sentido, a harmonização orofacial assume grande valor nas questões estéticas e no bem-estar do paciente, que por meio do preenchimento de estruturas moles da face confere a simetria e harmonia desses tecidos. Para tais, por ser de caráter menos invasivo e oferecer resultados rápidos, esse método vem cada vez mais se popularizando na atualidade, dispondo de materiais mais rotineiros a toxina botulínica e o ácido hialurônico (FELÍCIO, 2020).

Produzida pela bactéria *Clostridium botulinum* a toxina botulínica em doses terapêuticas, sendo a mais empregada dentre os seus subtipos a tipo A (BTX-A) possui sua ação nas células nervosas inibindo a liberação da acetilcolina e consequentemente o processo de contração muscular, seus efeitos clínicos estão relacionados no controle da contração muscular involuntária ou distúrbios clínicos que envolvam o aumento do tônus muscular (FELÍCIO, 2020; PAPAZIAN et al., 2018).

O ácido hialurônico podendo também ser denominado de hialuronato ou hialuronan é um componente da matriz extracelular que possui efeitos significantes no reparo e formação dos tecidos, em virtude de sua associação as células que sintetizam o colágeno. É válido ressaltar, nesse contexto, que se trata de uma substância biocompatível, sendo assim orgânica e inerte ao corpo humano, tornando, por essa razão um preenchedor seguro quando se trata de procedimentos odontológicos estéticos (PAPAZIAN et al., 2018).

O método em questão é o mais utilizado dentro da harmonização orofacial, possuindo característica minimamente invasiva, atua objetivando devolver tanto o rejuvenescimento, reduzindo as marcas de expressões faciais, trazendo hidratação e sustentação aos tecidos de recobrimento, além de proporcionar também o preenchimento de regiões da face que se relacionam com o funcional e estético adequado (PAPAZIAN et al., 2018).

Sabe-se que a má oclusão de classe II possui grandes repercussões nas bases ósseas, dentárias e na harmonia desses com o perfil facial. A busca por procedimentos estéticos que sejam menos invasivos na odontologia contemporânea é algo que vem crescendo positivamente, principalmente em casos em que ortodontia sozinha não é capaz de resolver por completo as expectativas do tratamento do paciente (LUIZ et al., 2019).

Este trabalho tem o intuito de ressaltar a associação da ortodontia e a harmonização facial como agentes eficazes no tratamento compensatório em um paciente classe II divisão 1, com deficiência de mandíbula.

2 OBJETIVOS

2.1 OBJETIVO GERAL

O objetivo do presente estudo é avaliar os efeitos estéticos e funcionais das alterações dos contornos faciais, provocados pela aplicação de toxina botulínica e ácido hialurônico, na face em um paciente com deficiência de mandíbula, submetido a tratamento ortodôntico compensatório.

2.2 OBJETIVOS ESPECÍFICOS

- Melhorar os contornos faciais e as proporções entra maxila e mandíbula;
- Atenuar as linhas de expressões decorrentes do processo de envelhecimento;
- Preservar as características individuais da face harmonizada.

3 METODOLOGIA

3.1 TIPO DE ESTUDO

O presente estudo trata-se de um relato de caso clínico, descritivo e qualitativo relacionado a um paciente adulto, feoderma, do sexo feminino, 28 anos, que procurou o serviço da Clínica Escola de Odontologia do Centro Universitário de Patos - UNIFIP/PB, e na anamnese, queixou-se de “dentes fora de posição e queixo pequeno”. Ao exame clínico, apresentou má oclusão de classe II, divisão 1 com deficiência de mandíbula.

Este estudo foi realizado numa colaboração entre as espepecialidades de Ortodontia e Harmonização Orofacial, sob supervisão de professores das duas áreas supracitadas.

3.2 LOCAL DO ESTUDO

O estudo desse caso clínico foi realizado na Clínica Escola de Odontologia do Centro Universitário de Patos - UNIFIP/PB, localizado na Rua Horácio Nóbrega, s/n, Belo Horizonte, Patos-PB.

3.3 PARTICIPANTE

O trabalho é constituído por um único paciente do sexo feminino, 28 anos de idade, que procurou a Clínica Escola de Odontologia do UNIFIP/PB, queixando-se de alterações dentárias e faciais, sendo direcionada às especialidades de Ortodontia e Harmonização Orofacial.

3.4 INSTRUMENTOS E PROCEDIMENTOS DE COLETAS DE DADOS

Os dados do estudo foram coletados através de uma ficha clínica (ANEXO 1), por meio da anamnese, exame clínico e radiográfico, e fotografias arquivadas no prontuário do paciente. Além disso, foram feitos registros fotográficos das expressões faciais, antes e após as intervenções de harmonização facial.

O método terapêutico sugerido ao paciente foi o tratamento ortodôntico por meio da ortodontia corretiva fixa, para a correção dentária; e, em complementação a essa terapêutica, a aplicação de toxina botulínica e ácido hialurônico, através de técnicas específicas de harmonização facial.

3.5 DESCRIÇÃO TÉCNICA DOS MÉTODOS TERAPÊUTICOS QUE FORAM EMPREGADOS NO TRATAMENTO

3.5.1 Abordagem inicial

Foi realizada uma anamnese com a paciente para identificar quais as queixas em relação ao seu sorriso e estética facial e observaram-se suas expectativas em relação ao tratamento que seria realizado: “melhorar meus dentes e meu rosto”.

3.5.2 Plano de tratamento

Foi baseado nos exames clínico, fotográfico, radiográfico e cefalométrico. Foram identificadas as seguintes alterações ortodônticas: protrusão maxilar; retrusão mandibular; Classe II dentária e esquelética; perfil convexo; alterações para harmonização: rítides dinâmicas sobre os músculos: frontal, prócero e corrugadores; rítides estáticas nos orbiculares; mandíbula com ângulos desproporcionais aos zigomáticos; mento desproporcional aos lábios e nariz.

3.5.3 Protocolo clínico

3.5.3.1 Exame clínico e fotografias

Um exame clínico foi realizado com objetivo de analisar a face em norma frontal e lateral, o sorriso, contorno gengival, características dentais e faciais. O protocolo de fotografia clínica incluiu quatro fotografias, contidas na documentação ortodôntica: frontal da face; perfil da face; intrabucais direita e esquerda em oclusão, para verificar as características faciais; o posicionamento e simetria entre os dentes anteriores; linha média; as formas, os contornos dentais; e aspecto do sorriso como um todo. Essas fotografias foram realizadas com o auxílio de um afastador de lábios.

3.5.3.2 Análise cefalométrica

Através da cefalometria inicial de USP, foram avaliados os ângulos e medidas lineares referentes a crescimento facial, posicionamento das bases ósseas, maxila e mandíbula,

isoladamente, e entre si; posição angular de incisivos superiores e inferiores em relação às suas respectivas bases ósseas e entre si.

3.5.3.3 Determinação do diagnóstico

Baseado na queixa da paciente, anamnese, análise facial prévia, exame clínico, exames complementares; nos valores cefalométricos, como também na análise das fotografias, constatou-se que se tratava de um caso Classe II esquelética, com protrusão maxilar e retrusão mandibular. Além disso, os incisivos superiores e inferiores encontravam-se vestibularizados entre si e com relação as suas bases ósseas. O perfil foi descrito como convexo.

Ao exame de harmonização facial, detectaram-se rugas dinâmicas; algumas estáticas, e desproporção entre o ângulo da mandíbula e o zigomático; como também entre o nariz, lábios e mento, gerando um perfil convexo.

3.5.3.4 Apresentação da proposta de tratamento para a paciente

Foi proposta a utilização da ortodontia corretiva fixa, através da montagem de aparelho ortodôntico fixo, prescrição Roth, marca Morelli Max slot 22, canino à 9°, com aplicação de mecânica de Classe II com elásticos intermaxilares, associado a exodontia dos quatro primeiros pré-molares para a correção dos posicionamentos dentários superior e inferior e estabelecimento da oclusão final. Como contenção, foram sugeridos o arco contínuo removível, para a arcada superior; e a contenção fixa reta de 3 a 3, para a inferior.

Para a harmonização facial, foram sugeridas as aplicações de 40 unidades de toxina botulínica distribuídas nos músculos: frontal (15U); prócero (5U); corrugadores (4U/ 4U) e orbiculares (6U/ 6U); e 4mL de ácido hialurônico (2mL no mento; 2 mL no ângulo mandibular, um de cada lado).

3.6 RISCOS DO ESTUDO

O presente estudo oferece risco moderado, relacionado à biossegurança e satisfação do paciente em relação ao tratamento que será executado. Quanto à realização do procedimento clínico, podem ocorrer edema, eritema e inflamação local, alterações normais relacionadas às intervencões odontológicas e que são controladas por meio de medicações especificas, recomendações e cuidados pós procedimento. Todos esses riscos serão controlados pelo

orientador do presente trabalho, estando este responsável por toda e qualquer eventualidade que possa ocorrer no decorrer do estudo. Vale ressaltar que todos os procedimetos relativos ao tratamento que será realizado, são respaldados pela literatura e executados com frequência nas áreas de Ortodontia e Harmonização Facial. Não será testada nenhuma nova terapia ou forma de inetervenção.

3.7 BENEFÍCIOS DO ESTUDO

Como benefício, será proporcionada uma aparência mais agradável do sorriso, da face e bem-estar para o portador da alteração. As imagens obtidas e autorizadas pelo responsável do paciente serão exclusivamente utilizadas para a construção da pesquisa e ficarão sob a guarda do pesquisador, podendo ser requisitadas pela pesquisada em qualquer momento.

Além disso, o participante poderá contribuir de forma significativa para o desenvolvimento acadêmico e científico para que mais estudos possam esclarecer dúvidas e motivar o desenvolvimento de novas pesquisas. Fica assegurado que o participante não terá nenhum benefício financeiro com esta pesquisa, porém, contribuirá cientificamente para a melhoria da abordagem das temáticas em saúde e melhorar a prevenção de doenças.

3.8 ASPECTOS ÉTICOS

A realização deste estudo considerará a Resolução nº 466/12 (Brasil 2012) do Conselho Nacional de Saúde que rege sobre a ética da pesquisa envolvendo seres humanos direta ou indiretamente, assegurando a garantia de que a privacidade do sujeito da pesquisa será preservada.

Este estudo foi submetido ao Comitê de Ética em Pesquisa do Centro Universitário de Patos (UNIFIP/PB), sendo aprovado sob o parecer n° 5.601.595 (ANEXO 2). O paciente em questão assinou o Termo de Consentimento Livre e Esclarecido (TCLE) (APÊNDICE A) autorizando a realização do tratamento e a publicação científica. O termo foi impresso em duas vias, uma para o pesquisado e outra para o pesquisador. A preservação da privacidade dos sujeitos será garantida por meio do Termo de Compromisso do Pesquisador (APÊNDICE B).

4 ARTIGO

Interação Ortodontia e Harmonização Facial: Relato de Caso Clínico

Téssia Richelly Nóbrega Borja de Melo[1,*], Márcia Renata Pereira Ferreira[1] e Maria Vitória Candeia de Andrade Laurindo[1]

[1] Centro Universitário de Patos – UNIFIP, Paraíba, Brasil

Resumo: *Objetivo:* avaliar a interação entre ortodontia e harmonização facial, através dos efeitos estéticos e funcionais das alterações dos contornos faciais, provocados pela aplicação de toxina botulínica e ácido hialurônico, na face em um paciente com deficiência de mandíbula, submetida a tratamento ortodôntico compensatório.
Relato de caso: paciente feoderma, sexo feminino, 28 anos de idade, buscou atendimento especializado em Ortodontia e Harmonização Facial, queixando-se de dentes mal posicionados e queixo pequeno. Ao exame diagnóstico observaram-se as seguintes alterações ortodônticas: Classe II dentária; vestibularização dos incisivos superiores e inferiores; ausência de selamento labial passivo; ângulo nasolabial fechado; terço inferior da face diminuído e perfil convexo. As alterações faciais encontradas foram: rítides dinâmicas; desproporção entre as distâncias bizigomáticas e dos ângulos da mandíbula; mento retruído com alteração da linha estética de Ricketts. Foi realizada a terapia ortodôntica fixa através de quatro exodontias dos primeiros pré-molares, retração e encaixe oclusal com elásticos intermaxilares. Para a harmonização facial aplicou-se toxina botulínica tipo A para o relaxamento dos músculos da mímica facial, seguida do preenchimento com ácido hialurônico na região de ângulo da mandíbula (2mL por lado) e mento (2mL). Os resultados proporcionaram uma oclusão estética e funcional, com a suavização do ângulo nasolabial e o alcance do selamento labial passivo; assim como uma harmonia facial melhorando as proporções entre os terços da face, bem como a mudança de seu perfil convexo, para um perfil reto.
Conclusão: sem dúvida a interação entre as especialidades Ortodontia e Harmonização Orofacial contribui para estética e função dos pacientes, deixando as proporções faciais mais harmônicas, nos pacientes com oclusão funcional estabelecida pelo tratamento ortodôntico.

Palavras-chave: Ácido Hialurônico. Má Oclusão. Ortodontia. Toxinas Botulínicas Tipo A.

INTRODUÇÃO

A ortodontia consiste em uma área da odontologia que visa corrigir as más oclusões dentárias, que são capazes de provocar alterações na funcionalidade no sistema estomatognático, como também discrepâncias entre as bases ósseas e estruturas dentárias, que repercutem diretamente no perfil facial do paciente [1]. Nesse sentido, os tratamentos ortodônticos são de extrema importância para o bem estar físico e mental dos pacientes, haja vista os objetivos funcionais e estéticos, que corrigem posições dentárias inadequadas, refletem

na relação harmônica dos ossos maxilares e nos tecidos moles que recobrem o esqueleto facial [2].

Através da teoria descrita por Edward Angle (1899), que classificou as posições interdentais insatisfatórias, já foi possível verificar as relações entre as bases ósseas e dentárias e observar o quanto essas intervêm diretamente na funcionalidade e harmonia do perfil facial [1, 2].

Dentre as más oclusões, uma das mais comuns, por acometer grande parte dos pacientes que vão em busca de tratamento ortodôntico, é Classe II de Angle, que pode ser descrita por prognatismo maxilar, deficiência mandibular ou a associação dessas duas condições [3]. A má oclusão de classe II de Angle é caracterizada pelo posicionamento distal do primeiro molar inferior em relação ao primeiro molar superior, ela recebe duas divisões, divisão 1 e 2, ambas relacionadas a posição e projeção dentária dos incisivos superiores na cavidade oral [4].

Na divisão 1, além da disto-oclusão de molar, os incisivos superiores estarão vestibularizados, ou em lábioversão, com um consequente estreitamento da arcada superior. Já na divisão 2, estará presente a mesma relação molar da divisão 1, no entanto os incisivos centrais superiores estarão anteroposteriormente quase normais ou levemente em linguoversão e os incisivos laterais estarão inclinados para mesial [3, 4].

As discrepâncias dento-ósseas supracitadas implicam diretamente problemas funcionais e estéticos, sendo um reflexo direto da busca acentuada por parte dos pacientes na procura pelo tratamento dessa má oclusão [3, 4]. A união entre a ortodontia e a odontologia estética é algo que vem se complementando positivamente, principalmente nos casos em que o tratamento ortodôntico é conservador, e até em intervenções cirúrgicas mais invasivas pois, em muitos casos, essas terapias sozinhas não são capazes de resolver por completo as expectativas dos pacientes [5].

Nesse contexto, a Harmonização OroFacial (HOF) assume grande valor nas questões estéticas e no bem-estar do paciente, que por meio de materiais biocompatíveis e atuação nos músculos e tecidos faciais confere simetria e harmonia aos tecidos. Por ser de caráter menos invasivo e oferecer resultados rápidos, esse método vem cada vez mais se popularizando na atualidade, dispondo de materiais mais rotineiros a toxina botulínica e o ácido hialurônico [6].

Esse trabalho tem o intuito de ressaltar a associação da ortodontia e a harmonização facial como agentes eficazes no tratamento compensatório em um paciente classe II divisão 1, com deficiência de mandíbula.

RELATO DE CASO

Paciente feoderma, sexo feminino, 28 anos de idade, buscou o serviço da Clínica Escola de Odontologia do Centro Universitário de Patos - UNIFIP/PB onde foi realizada uma anamnese e constatou-se as seguintes queixas “dentes fora de posição e queixo pequeno”. No decorrer da anamnese a paciente relatou que já havia realizado tratamento ortodôntico, porém ainda estava insatisfeita com os resultados.

Durante exame clínico extra e intrabucal foi possível verificar a presença da desprorpoção entre as relações intermaxilares com a existência de uma deficiência de mandíbula e a má oclusão de classe II, caracterizado pelas relações molares e o posicionamento vestibularizado dos incisivos superiores. Após anamnese e preenchimento da ficha clínica, o protocolo clínico adotado foi a solicitação da documentação ortodôntica, composta por fotografias intra e extrabucais, radiografia panorâmica e cefalométrica, determinação do diagnóstico e definição do plano de tratamento.

Com objetivo de analisar a face em norma frontal e lateral, o sorriso, contorno gengival, características dentais e faciais. O protocolo de fotografia clínica incluiu quatro fotografias, contidas na documentação ortodôntica: frontal da face; perfil da face; intrabucais direita e esquerda em oclusão (Fotografias 1, 2 e 3).



Fotografia 1: Visão Facial Frontal.



Fotografia 2: Visão Facial Lateral (perfil da face).





Fotografias 3: Visão Intrabucal, direita e esquerda, da oclusão.

Exames complementares na intenção de analisar as dimensões das estruturas do crânio e da face, identificar as relações intermaxilares e interdentais, além do plano de crescimento do crânio e o perfil facial da paciente foram solicitados. A radiografia panorâmica dos maxilares (Fotografia 4) e a telerradiografia em norma lateral (Fotografia 5) permitem essa análise através das estruturas anatômicas e suas delimitações.

Por meio da análise cefalométrica buscou-se avaliar os ângulos e medidas lineares referentes ao crescimento facial, posicionamento das bases ósseas, maxila e mandíbula, isoladamente, e entre si, além da posição angular dos incisivos superiores e inferiores em relação as suas respectivas bases ósseas e entre si. O método utilizado para análise cefalométrica foi o padrão USP. (Quadros: 1 e 2)

Na radiografia panorâmica observou-se a presença de todos os elementos dentários, os elementos 18 e 28 erupcionados na cavidade oral e os elementos 38 e 48 impactados.



Fotografia 4: Radiografia Panorâmica dos Maxilares.



Fotografia 5: Telerradiografia em Norma Lateral.

Quadro 1: Análise Cefalométrica.

Fatores	Valor obtido	Norma/Classificação	Desvios
1 (N-Pog).(Po-Orb)	91.24 gr	88.00 1.00	+++
2 N-A.Pog	14.84 gr	0.00 2.00	++++++
3 S-N.A	81.43 gr	82.00	
4 S-N.B	75.55 gr	80.00	
5 A-N.B	5.89 gr	2.00	
6 S-N.D	71.46 gr	76.00	
7 S-N.Gn	68.95 gr	67.00	
8 S-N.Ocl	16.26 gr	14.00	
9 (S.N).(Go-Me)	34.85 gr	32.00	
10 (Go-Gn).Ocl	14.60 gr	18.00	
11 1/./1	114.49 gr	131.00	

12 1/.NS	100.46 gr	103.00	
13 /1-Orbita	-6.38 mm	5.00	
14 1/.NA	19.02 gr	22.00	
15 1/-NA	6.50 mm	4.00	
16 /1.NB	40.60 gr	25.00	
17 /1-NB	9.84 mm	4.00	
18 /1.NPog	10.67 mm	0.00	
19 H.(N-B)	22.63 gr	10.50 1.50	++++++++
20 H-Nariz	-3.98 mm	10.00 1.00	----- 13
21 Pog-NB	-1.08 mm	0.00	
22 Eminência Mentoniana	3.23 mm	7.00 1.00	---
23 FMIA	48.73 gr	68.00	
24 FMA	21.06 gr	25.00	
25 IMPA	110.20 gr	87.00	
26 TPi	-0.85 mm	0.00	
27 /1-Linha I	-7.54 mm	0.00	
28 (Go-Me).(V-T)	84.19 gr	72.00	
29 F.(V-T)	74.74 gr	81.00	
30 A-(V-T)	0.75 mm	3.00	
31 Iii-(V-T)	9.57 mm	6.00	
32 H.(V-T)	8.04 gr	5.00	
33 DC (Vigorito)	5.94 mm	0.00	

Quadro 2: Diagnóstico Cefalométrico.

N-A.Pog:	Perfil convexo
S-N.A:	Bom posicionamento
S-N.B:	Retrusão mandibular
A-N.B:	Cl II esquelética
1/.N.A:	Bom posicionamento

/1.NB:	Inclinação superior

Após análise dos valores obtidos através da análise cefalométrica e a verificação dos valores de referência da classificação, identificou-se nas relações das bases ósseas apicais: bom posicionamento da maxila em relação a base do crânio, retrusão mandibular dada pelos ângulos SNB e SND com obtenção de valores inferiores aos de referência, Classe II esquelética representada pela angulação positiva da maxila de A-N.B 5.89 gr, padrão do esqueleto cefálico apresentando perfil convexo, nas relações entre os arcos dentais e as bases apicais, identificou-se um bom posicionamento dos incisivos superiores na maxila e a inclinação superior dos incisivos inferiores. (Quadros 1 e 2).

Na relação entre o perfil ósseo e o perfil mole foi possível identificar um perfil facial não harmônico evidenciado por um valor negativo, Linha H Nariz: -3.98mm. (Quadro 1). As relações entre os arcos dentais evidenciaram a Classe II de Angle.

Com isso, fundamentado na queixa da paciente, anamnese, análise facial prévia, exame clínico, exames complementares, nos valores cefalométricos, como também na análise das fotografias, foi possível determinar o diagnóstico da paciente, que se tratava de um caso Classe II esquelética, com protrusão maxilar e retrusão mandibular. Além disso, os incisivos superiores e inferiores encontravam-se vestibularizados entre si e com relação as suas bases ósseas. O perfil facial identificado foi o convexo.

Ao exame de harmonização facial, detectaram-se rugas dinâmicas; algumas estáticas, e desproporção entre o ângulo da mandíbula e o zigomático; como também entre o nariz, lábios e mento, gerando um perfil convexo.

Para o tratamento ortodôntico, optou-se pelo aparelho ortodôntico fixo, prescrição Roth Cerâmico, slot 22, com mecânica de Classe II. Prosseguiu-se com quatro exodontias dos elementos 14; 24; 34 e 44, conduta escolhida devido a vestibularização indicada pelo ângulo interincisivos; como também pela ausência de selamento labial passivo. As retrações superior e inferior, foram realizadas com alças Bull, seguidas de elásticos em cadeias de força média, para finalização do fechamento dos espaços. Por fim, realizou-se a intercuspidação por meio de elásticos intraorais 1/8 médio e pesado, que promoveram o encaixe da oclusão final. Os resultados alcançados após a terapia ortodôntica, podem ser observados na sequência de fotografias abaixo.



Fotografia 6: Vista Frontal da oclusão final.





Fotografias 7: Vista Oclusal antes do tratamento ortodôntico corretivo.





Fotografias 8: Vista Oclusal após o tratamento ortodôntico corretivo.

Sabendo-se que com a ortodontia compensatória não obtemos grandes correções nas alterações faciais produzidas pelas desarmonias dento-esqueléticas, e tendo em vista as queixas faciais da paciente, da despropoção entre o ângulo da mandíbula e o osso zigomático; assim como entre o nariz, lábios e mento, evidenciado pelos problemas da protusão maxilar e retrusão

mandibular, salientando ainda a presença de rugas dinâmicas e estáticas, foi sugerida a aplicação de 40 unidades de Toxina Botulínica (XEOMIN) distribuídas nos músculos: frontal (15U); prócero (5U); corrugadores (4U/ 4U) e orbiculares (6U/ 6U); e 4mL de ácido hialurônico (Restylane lift) (2mL no mento; 2 mL no ângulo mandibular, um de cada lado) com a finalidade de corrigir as deficiências faciais não contempladas pelo tratamento ortodôntico corretivo (Fotografias 9, 10 e 11).



Fotografia 9: Demarcações dos pontos de aplicação de Toxina Botulínica nos músculos da mímica facial.



Fotografias 10: Contração dos músculos respectivamente: frontal; corrugadores e prócero; e orbiculares após 14 dias da aplicação da toxina botulínica.



Fotografias 11: Vista lateral do perfil facial antes e após a perfiloplastia com ácido hialurônico.

DISCUSSÃO

A definição do tratamento da má oclusão de classe II decorre através da idade do paciente, do envolvimento oclusal e das questões estéticas solicitadas. Na ortodontia destaca-se o uso de dois principais aparelhos, tendo como tratamento em uma única fase o aparelho fixo, e em duas fases, o uso do aparelho ortopédico e fixo em associação. Cada tratamento recebe indicação após cauteloso estudo e planejamento de caso, levando em consideração os fatores mencionados, uma vez que o paciente após período de crescimento e desenvolvimento craniofacial terá dificuldade no posicionamento ideal das bases ósseas, pois já completou seu processo de maturação óssea, além dos casos em que se faz necessário a atuação da cirurgia ortognática.

No presente estudo, a paciente apresentou classe II esquelética, sendo uma má oclusão de consequência óssea, além de relatar que já havia sido submetida a tratamento ortodôntico e ainda estava insatisfeita com os resultados. Como proposta do plano de tratamento, foi apresentado para a paciente a utilização da ortodontia corretiva compensatória fixa, através da montagem de aparelho ortodôntico fixo, com aplicação de mecânica de Classe II através dos elásticos intermaxilares para a correção dos posicionamentos dentários superior e inferior e estabelecimento da oclusal final. Como contenção, foram sugeridos o arco contínuo móvel, para a arcada superior; e a contenção fixa reta de 3 a 3, para a inferior.

O tratamento compensatório ortodôntico da classe II tem como objetivo corrigir as discrepâncias dento-alveolares levando a estabilidade oclusal ao final do tratamento em uma

oclusão de Classe I ou próxima disso e não contempla grandes alterações no quesito da face principalmente no que concerne a linha estética de Ricketts, que avalia a estética do terço inferior da face.

A linha estética de Ricketts é definida como um plano de referência estética denominada pelo autor, que liga o ponto mais anterior da ponta do nariz ao ponto mais anterior do mento, tornando capaz avaliar a relação harmônica dos tecidos moles nariz, lábios superior e inferior e mento. Através desta linha podemos avaliar uma deficiência ou não de mento e lábios onde podemos traçar metas e planejar se conseguiremos ou não ter alterações produzidas pelo tratamento ortodôntico ou se teremos a necessidade em complementar o referido tratamento com procedimentos de harmonização orofacial. Quando temos essas estruturas: lábios, nariz e queixo passando por esta mesma linha referenciada segundo o autor Ricketts, podemos dizer que o paciente possui uma boa estética facial (Figura 1).

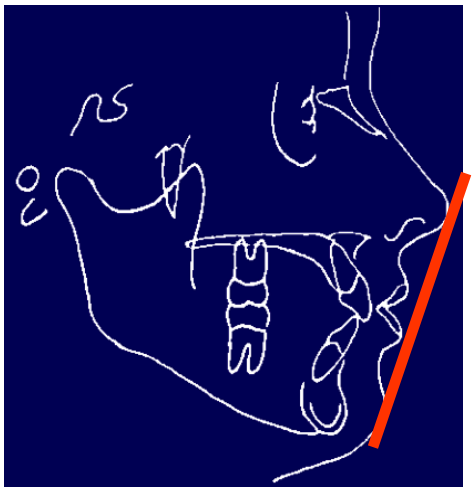

Figura 1: Linha Estética de Ricketts.

A harmonização facial, com a utilização da toxina botulínica e os preenchedores faciais, conseguem devolver o equilíbrio e a estética na face proveniente das deformidades típicas da maloclusão dentária e esquelética da classe II.

Os tratamentos compensatórios ortodônticos de classe II conduzem o paciente a uma excelente estética dentária. Porém, estes tratamentos ortodônticos não contemplam um ganho real na perfiloplastia do paciente tendo em vista a impossibilidade de alterações a nível esquelético e dos tecidos moles através dos braquetes ortodônticos.

A perfiloplastia é um procedimento estético, que busca a harmonia do perfil facial, dando atenção especial as regiões do nariz, queixo e lábios. O principal objetivo da

perfiloplastia é melhorar a simetria do rosto, buscando uma linha mais bonita entre os contornos do perfil.

Através da harmonização orofacial, é possível devolver a harmonia do perfil facial do paciente realizando a perfiloplastia com auxílio dos diversos procedimentos estéticos da especialidade.

Os objetivos de um tratamento ortodôntico são devolver a estética dental, estética facial, oclusão funcional, saúde das articulações temporomandibulares, estabilidade e resolver a queixa principal do paciente. Destes objetivos, podemos citar como a missão mais difícil ao ortodontista conseguir uma estética final facial onde não fique impresso as características faciais inertes das deficiências esqueléticas maxilares típicas do paciente.

A HOF como complemento do tratamento compensatório ortodôntico tende a devolver a naturalidade harmônica nos resultados faciais pós tratamento, complementando e completando por muitas vezes os objetivos finais de um tratamento ortodôntico.

Um tratamento ortodôntico bem conduzido traz como resultado final uma melhora nas condições de cuidados dentários através do bom posicionamento final dos dentes assim como um sorriso mais jovial aos pacientes elevando sua autoestima.

A HOF pós-ortodontia, além de proporcionar ganhos perceptíveis na estética facial final do paciente se utiliza por diversas vezes de terapias estimuladoras nos tecidos trazendo um retardo visível no processo de envelhecimento facial.

CONCLUSÃO

Um tratamento ortodôntico tem como finalidade produzir uma boa estética dental e oclusão funcional aos pacientes dentro dos limites impostos pela ortopedia dos maxilares e da cirurgia ortognática.

A especialidade da harmonização orofacial quando associada no planejamento do tratamento ortodôntico, promove resultados ímpares que além de devolverem uma face harmônica com um sorriso harmônico, contemplam um retardo no processo de envelhecimento do paciente, tornando-o mais jovem e elevando consideravelmente a sua satisfação e a sua autoestima.

A harmonização orofacial veio para somar as especialidades odontológicas e no campo da ortodontia, onde se traduz visivelmente os resultados aos tratamentos tradicionais. Sem dúvida a interação entre as especialidades Ortodontia e Harmonização Orofacial contribui para

estética e função dos pacientes, deixando as proporções faciais mais harmônicas, nos pacientes com oclusão funcional estabelecida pelo tratamento ortodôntico.

REFERÊNCIAS

[1] Carvalho EC, Sant'Ana LLP. Rejuvenescimento facial por meio do restabelecimento da dimensão vertical de oclusão: revisão de literatura. Revista multidisciplinar e de psicologia [Internet]. 2020 [cited 2022 Mar 6];14(53):587-595. Available from: https://idonline.emnuvens.com.br/id/article/view/2793.

[2] Luiz GAF, Coelho PM, Almeida CS, Coqueiro MCP, Silva AMS. Alteração do perfil facial: tratamento ortodôntico ou harmonização facial?. Revista multidisciplinar e de psicologia [Internet]. 2019 [cited 2022 Mar 6];13(48):177-191. Available from: https://idonline.emnuvens.com.br/id/issue/view/69.

[3] Barth FA, Cardoso MA, Pedrin RRA, Valarelli DP, Conti ACCF. Protocolo de tratamento com forsus em paciente adulto classe II por deficiência mandibular: relato de caso. Dental press publishing [Internet]. 2018 [cited 2022 Mar 6];17(1):49-61. Available from: http://www.dentalpresspub.com/br/rcodp/v17n1/49.

[4] Arruda RT, Cruz CM, Crepaldi MV, Santana AP, Junior CHG. Tratamento precoce da classe II: relato de caso. Revista faipe [Internet]. 2017 [cited 2022 Mar 6];7(1):25-35. Available from: http://portal.periodicos.faipe.edu.br/ojs/index.php/rfaipe/issue/archive.

[5] Papazian MF, Silva LM, Crepaldi AA, Crepaldi MLS, Aguiar AP. Principais aspectos dos preenchedores faciais. Revista faipe [Internet]. 2018 [cited 2022 Mar 6];8(1):101-116. Available from: http://portal.periodicos.faipe.edu.br/ojs/index.php/rfaipe/issue/archive.

[6] Felício YYLFF. Harmonização facial em pacientes submetidos à cirurgia ortognática [Monografia on the Internet]. [place unknown]: Centro Universitário Unidade de Ensino Superior Dom Bosco Curso de Odontologia; 2020 [cited 2022 Mar 6]; Available from: http://repositorio.undb.edu.br/handle/areas/240.

REFERÊNCIAS

ARRUDA, R. T.; CRUZ, C. M.; CREPALDI, M. V.; SANTANA, A. P.; JUNIOR, C. H. G. TRATAMENTO PRECOCE DA CLASSE II. **REVISTA FAIPE**, v. 7, n. 1, p. 25-35, 2017.

BARTH, F. A.; CARDOSO, M. A. C.; PEDRIN, R. R. A.; VALARELLI. D. P.; CONTI, A. C. C. F. Protocolo de tratamento com Forsus em paciente adulto Classe II por deficiência mandibular: relato de caso. **Revista Clínica de Ortodontia Dental Press**, v. 17, n. 1, p. 49-61, 2018.

CARVALHO, E. C.; SANT'ANA, L. L. P. Rejuvenescimento Facial por Meio do Restabelecimento da Dimensão Vertical de Oclusão: Revisão de Literatura/Facial Rejuvenation Through the Restoration of the Vertical Dimension of Oclusion: Literature Review. **ID on line. Revista de psicologia**, v. 14, n. 53, p. 587-595, 2020.

FELÍCIO, Y. Y. L. F. F. **Harmonização facial em pacientes submetidos à cirurgia ortognática. 2020.** Monografia (Graduação em Odontologia) – Centro Universitário Unidade de Ensino Superior Dom Bosco, São Luís, 2020.

LUIZ, G. A. F.; COELHO, P. M.; ALMEIDA, C. S.; COQUEIRO, M. C. P.; SILVA, A. M. S. Alteração do perfil facial: Tratamento ortodôntico ou harmonização facial?/Change of facial profile: Orthodontic treatmentor facial harmonization?. **ID on line. Revista de psicologia**, v. 13, n. 48, p. 177-191, 2019.

MACEDO, A.; MORO, A.; JÚNIOR, H. S.; MARTINS, L. F. A análise facial no diagnóstico e planejamento ortodôntico. **Ortodontia SPO**, v. 41, n. 3, p. 234-41, 2008.

PAPAZIAN, M. F.; SILVA, L. M.; CREPALDI, A. A.; CREPALDI, M. L. S.; AGUIAR, A. P. Principais aspectos dos preenchedores faciais. **Revista Faipe**, v. 8, n. 1, p. 101-116, 2018.

SANTOS, R. M.; BOAS, A. V.; SANTOS, R. S. B. M. Análise Facial na Terapêutica Ortodôntica – uma revisão de literatura. **Odonto**, v. 28, n. 55, p. 31-25, 2020.

BRASIL. Resolução nº 466, de 12 de dezembro de 2012. Dispõe sobre diretrizes e normas regulamentadoras de pesquisas envolvendo seres humanos. Diário Oficial [da] República Federativa do Brasil, Brasília, DF, 13 jun. 2013. Disponível em: <Disponível em: https://conselho.saude.gov.br/resolucoes/2012/Reso466.pdf>. Acesso em: 9 abr. 2022.

APÊNDICE A. TERMO DE CONSENTIMENTO LIVRE E ESCLARECIDO (TCLE)

Nome do Estudo: INTERAÇÃO ORTODONTIA E HARMONIZAÇÃO FACIAL: RELATO DE CASO CLÍNICO.

Pesquisadores Responsáveis: Prof. Dra. Téssia Richelly Nóbrega Borja de Melo.

Acadêmicos de Odontologia: Mácia Renata Pereira Ferreira; Maria Vitória Candeia de Andrade Laurindo.

INFORMAÇÕES SOBRE O ESTUDO:

Você está sendo convidado/a para participar de um estudo, cujo título é **INTERAÇÃO ORTODONTIA E HARMONIZAÇÃO FACIAL: RELATO DE CASO CLÍNICO**, tendo como objetivo avaliar os efeitos estéticos e funcionais de procedimentos com aparelho ortodôntico, Toxina Botulínica e Ácido Hialurônico.

Para realização desse estudo, será necessário utilizar, como instrumento de coleta de dados, informações constantes em sua ficha clínica e documentação fotográfica. Diante do ponto de vista social e institucional, este estudo proporcionará uma aparência mais agradável à face, além de maior bem-estar para o paciente tratado.

Quanto aos riscos de participação, este estudo oferece risco moderado, relacionado à biossegurança e satisfação do paciente em relação ao tratamento que será executado. Como benefícios, poderão ser alcançados: maior satisfação estética e funcional, por parte do paciente, visto que serão corrigidas as alterações faciais decorrentes do processo de envelhecimento.

Destacamos que as informações coletadas serão utilizadas unicamente para fins científicos, portanto, serão garantidos o absoluto sigilo e confidencialidade diante das informações que nos forem repassadas. O participante manifestará, através deste termo, o CONSENTIMENTO LIVRE E ESCLARECIDO, cuja assinatura deverá ser feita em duas vias, sendo uma sua e outra do pesquisador.

Na condição de participante, você está livre para se negar, a qualquer momento, a participar de procedimentos que não considere convenientes e, até mesmo, abandonar o estudo, em conformidade com a resolução 466/2012, em seu Capítulo IV, inciso IV.I.

Você também terá direito a manter contato com o Comitê de Ética em Pesquisa do UNIFIP – PB (Rua Horácio Nóbrega s/n, Bairro Belo Horizonte, Patos – PB, 58.7004-200), através do telefone: 0.xx.83.3471.7300 – ramal 276 ou pelo e-mail: cep@fiponline.edu.br.

Agradecemos pela sua atenção e participação, manifestadas com a assinatura deste termo.

Patos, PB, 09/05/2022

Tessia Richelly Nóbrega Borba de Melo

Pesquisador/a Responsável
Orientadora

_____

Pesquisador/a Responsável
Aluna orientada

_____

Pesquisador/a Responsável
Aluna orientada

Contato com o/a Pesquisador/a responsável:

Endereço (setor de trabalho): Horácio Nobrega S/N Bairro: Belo Horizonte

Telefone (S: 83. 34217300, Ramal 299/ 87. 9.9901-1004)

Email: tessiamelo@gmail.com

Eu,_____, portador do RG:_____, abaixo assinado, tendo recebido as informações acima, concordo em participar da pesquisa, pois estou ciente de que terei, de acordo com a RESOLUÇÃO 466/2012, Capítulo IV, Inciso IV.I, todos os meus direitos abaixo relacionados:

- A garantia de receber todos os esclarecimentos sobre as perguntas do questionário antes e durante o transcurso da pesquisa, podendo afastar-me em qualquer momento, se assim o desejar, bem como ter assegurado o absoluto sigilo das informações obtidas.
- A segurança de que não serei identificado/a, mantendo o caráter oficial da informação, assim como, será assegurada que a pesquisa não acarretará nenhum prejuízo individual ou coletivo.
- Ser indenizado pelo dano recorrente da pesquisa, caso venha a ocorrer, nos termos da lei, e o ressarcimento das despesas diretamente decorrentes de sua participação na pesquisa.
- A segurança de que não terei nenhum tipo de despesa material ou financeira durante o desenvolvimento da pesquisa.
- O ressarcimento das despesas diretamente decorrentes de sua participação na pesquisa.
- A garantia de que todas e quaisquer responsabilidades, nas diferentes fases da pesquisa, são dos pesquisadores, bem como fica assegurado que poderá haver exposição dos resultados finais em órgãos de divulgação científica em que a mesma seja aceita.

- A garantia de que todo material resultante será utilizado exclusivamente para construção da pesquisa e ficará sob a guarda dos pesquisadores, podendo ser requisitado pelo entrevistado a qualquer momento.

Tenho ciência do exposto acima e desejo participar da pesquisa.

Patos, Paraíba, _____ de _____ de_____

_____

Assinatura do entrevistado
Ou responsável legal

APÊNDICE B. TERMO DE COMPROMISSO DO PESQUISADOR

Nome do Estudo: INTERAÇÃO ORTODONTIA E HARMONIZAÇÃO FACIAL: RELATO DE CASO CLÍNICO
Pesquisadores Responsáveis: Prof. Dra. Téssia Richelly Nóbrega Borja de Melo.

Ao Comitê de Ética em Pesquisa - CEP

Eu **TÉSSIA RICHELLY NÓBREGA BORJA DE MELO**, responsável pela realização do relato de caso clínico, assumo o compromisso de cumprir os termos da resolução 466/2012, do Conselho Nacional de Saúde. Assumo também o compromisso de zelar pela privacidade e pelo sigilo das informações, que serão obtidas e utilizadas para o desenvolvimento desse estudo.

Os materiais e as informações obtidas no desenvolvimento deste trabalho serão utilizados apenas para se atingir o(s) objetivo(s) previsto(s) nesta pesquisa e não serão utilizados para outras pesquisas sem o devido consentimento do paciente e / ou responsável.

Os dados obtidos ao final da pesquisa serão arquivados sob minha responsabilidade. não há qualquer acordo restritivo à divulgação pública dos resultados;

Os resultados desse estudo serão tornados públicos através de apresentação em encontros científicos ou publicação em periódicos científicos, respeitando-se sempre a privacidade e os direitos individuais do sujeito da pesquisa.

Patos, Paraíba, 09/05/2021

Téssia Richelly Nóbrega Borja de Melo

Pesquisador/a Responsável
Orientadora

_____

Pesquisador/a responsável
Aluna orientada

_____

Pesquisador/a responsável
Aluna orientada

ANEXO 1. FICHA CLÍNICA PARA COLETA DE DADOS

Nome do Paciente: _____ Idade _____

Data de Diluição: .....
Volume de Diluição: .....
Nº de Lote: .....
Data de Validade: .....
Data de Aplicação: .....

ETIQUETA

ETIQUETA

Tratamento	Unidades
m. frontal	
m. prócero	
m. corrugador (esq)	
m. corrugador (dir)	
m. obicular do olho (esq)	
m. obicular do olho (dir)	
m. nasal	
m. depressor do septo nasal	
m. obicular da boca	
m. depressor do ângulo da boca	
m. mentoniano	
Outros	
Total de Unidades Aplicadas	



Observações

.....
.....
.....
.....
.....
.....
.....
.....

Dr.ª Fernanda Stella
ORTODONTIA E ESTÉTICA

Dra Fernanda Stella
CRO PB-4567
RUA PEREGRINO FILHO, 392
Brasília - PATOS-PB

(83) 3421-6067
(83) 9 9805-3220

@drafernandastella
contato@fernandastella.com.br
www.fernandastella.com.br

Data da Aplicação:

Retorno para Avaliação:

Data:

Horário:

ANEXO 2. PARECER CONSUBSTANCIADO DO COMITÊ DE ÉTICA EM PESQUISA – CEP

CENTRO UNIVERSITÁRIO DE PATOS - UNIFIP

PARECER CONSUBSTANCIADO DO CEP

DADOS DO PROJETO DE PESQUISA

Título da Pesquisa: INTERAÇÃO ORTODONTIA E HARMONIZAÇÃO FACIAL: RELATO DE CASO CLÍNICO

Pesquisador: Téssia Richelly Nóbrega Borja de Melo

Área Temática:

Versão: 1

CAAE: 59362022.4.0000.5181

Instituição Proponente: CENTRO EDUCACIONAL DE ENSINO SUPERIOR DE PATOS LTDA

Patrocinador Principal: Financiamento Próprio

DADOS DO PARECER

Número do Parecer: 5.601.595

Apresentação do Projeto:

De acordo com a proponente: "Esse trabalho tem o intuito de ressaltar a associação da ortodontia e a harmonização facial como agentes eficazes no tratamento compensatório e
de paciente classe II divisão 1, com deficiência de mandíbula. O presenta trabalho objetiva relatar um caso clínico sobre a interação das especialidades odontológicas Ortodontia e Harmonização Facial. Será desenvolvido nos cursos de Residência em Harmonização Facial e Especialização em Ortodontia do UNIFIP/PB. As terapias empregadas não propõem inovações, são tratamentos já consagrados na literatura e corriqueiramente utilizados nas especializações supracitadas, oferecendo segurança e eficácia para o paciente. O estudo desse caso clínico será realizado na Clinica Escola de Odontologia do Centro Universitário de Patos - UNIFIP/PB, localizado na Rua Horácio Nóbrega, s/n, Belo Horizonte, Patos-PB, telefone: (83)3421-7300. A população e amostra deste trabalho será constituída por um único paciente do sexo feminino, 28 anos de idade, que procurou a Clínica Escola do Centro Universitário de Patos UNIFIP/PB, queixando-se de alterações dentárias e faciais, sendo direcionada às especialidades de Ortodontia e Harmonização Orofacial. Os dados do estudo serão coletados através de uma ficha clínica por meio da anamnese, exame clínico e radiográfico, e fotografias
arquivadas no prontuário do paciente. Além disso, serão feitos registros fotográficos das expressões faciais, antes e após as intervenções de harmonização facial. O método terapêutico sugerido ao paciente foi o tratamento ortodôntico por meio da ortodontia corretiva fixa, para a

Endereço: Rua Horácio Nóbrega S/N - Bloco "G" - 2º Andar
Bairro: Belo Horizonte **CEP:** 58.704-000
UF: PB **Município:** PATOS
Telefone: (83)3421-7300 **Fax:** (83)3421-4047 **E-mail:** cep@fiponline.edu.br

correção dentária; e, em complementação a essa terapêutica, a aplicação de toxina botulínica e ácido hialurônico, através de técnicas específicas de harmonização facial".

Objetivo da Pesquisa:

Objetivo Primário:

O objetivo do presente estudo é avaliar os efeitos estéticos e funcionais das alterarações dos contornos faciais, provocados pela aplicação de toxina botulínica e ácido hialurônico, na face em um paciente com deficiência de mandíbula, submetido a tratamento ortodôncico compensatório.

Objetivo Secundário:

• Atenuar as linhas de expressões decorrentes do processo de envelhecimento;
• Melhorar os contornos faciais e as proporções entra maxila e mandíbula;
• Preservar as características individuais da face harmonizada.

Avaliação dos Riscos e Benefícios:

RISCOS:

O presente estudo oferecerá risco moderado, relacionado à biossegurança e satisfação do paciente em relação ao tratamento que será executado. Todos esses riscos serão controlados pelo orientador do presente trabalho, estando este responsável por toda e qualquer eventualidade e que possa ocorrer no decorrer do estudo. Vale resslatar que todos os procedimetos relativos ao tratamento que será realizado, são respaldados pela literatura e executados com frequência nas áreas de Ortodontia e Harmonização Facial.

BENEFÍCIOS:

Como benefício, será proporcionada uma aparência mais agradável do sorriso, da face e bem-estar para o portador da alteração. As imagens obtidas e autorizadas pelo responsável do paciente serão exclusivamente utilizadas para a construção da pesquisa e ficarão sob a guarda do pesquisador, podendo ser requisitadas pela pesquisada em qualquer momento. Além disso, o participante poderá contribuir de forma significativa para o desenvolvimento acadêmico e cientifico para que mais estudos possam a esclarecer dúvidas e motivar o desenvolvimento de novas pesquisas. Fica assegurado que o participante não terá nenhum benefício financeiro com esta pesquisa, porém, contribuirá cientificamente para a melhoria da abordagem das temáticas em saúde e melhorar a prevenção de doenças.

Comentários e Considerações sobre a Pesquisa:

Verifica-se direcionamento metodológico adequado à realização de um trabalho com relevância acadêmica, científica e social.

Considerações sobre os Termos de apresentação obrigatória:

Apresentam-se de acordo com os termos previstos pela NORMA OPERACIONAL 001/2013.

Conclusões ou Pendências e Lista de Inadequações:

Favorável à realização do trabalho.

Considerações Finais a critério do CEP:

Com base nos parâmetros estabelecidos pelas RESOLUÇÕES 466/2012 , 510/2016 e 580/2018 do CNS/MS regulamentando os aspectos relacionados a ÉTICA ENVOLVENDO ESTUDOS COM SERES HUMANOS, o Comitê de Ética em pesquisa do UNIFIP - Centro Universitário de Patos , considera que o protocolo em questão está devidamente APROVADO para sua execução. Este documento tem validade de CERTIDÃO DE APROVAÇÃO para coleta dos dados propostos ao estudo. Destacamos que a CERTIDÃO PARA PUBLICAÇÃO só será emitida após o envio do RELATÓRIO FINAL do estudo proposto, via Plataforma Brasil, cujo encaminhamento deve ser feito em até 60 dias.

Este parecer foi elaborado baseado nos documentos abaixo relacionados:

Tipo Documento	Arquivo	Postagem	Autor	Situação
Informações Básicas do Projeto	PB_INFORMAÇÕES_BÁSICAS_DO_PROJETO_1961252.pdf	06/06/2022 11:18:10		Aceito
Folha de Rosto	folha_de_rosto.pdf	06/06/2022 11:16:47	Téssia Richelly Nóbrega Borja de Melo	Aceito
Projeto Detalhado / Brochura Investigador	projeto_cep_orto_harmonizacao.pdf	06/06/2022 09:27:38	Téssia Richelly Nóbrega Borja de Melo	Aceito
Cronograma	cronograma.pdf	06/06/2022 09:19:05	Téssia Richelly Nóbrega Borja de Melo	Aceito
Orçamento	orcamento.pdf	06/06/2022 09:16:26	Téssia Richelly Nóbrega Borja de Melo	Aceito
Outros	uso_imagem_fins_especificos.pdf	06/06/2022 09:08:29	Téssia Richelly Nóbrega Borja de Melo	Aceito
Declaração de Pesquisadores	termo_compromisso_pesquisador.pdf	06/06/2022 09:07:46	Téssia Richelly Nóbrega Borja de Melo	Aceito

Declaração de Instituição e Infraestrutura	autorizacao_institucional.pdf	06/06/2022 09:07:18	Téssia Richelly Nóbrega Borja de Melo	Aceito
TCLE / Termos de Assentimento / Justificativa de Ausência	tcle_assinado_pesquisador.pdf	06/06/2022 09:04:04	Téssia Richelly Nóbrega Borja de Melo	Aceito

Situação do Parecer:
Aprovado

Necessita Apreciação da CONEP:
Não

PATOS, 24 de Agosto de 2022

Assinado por:
Flaubert Paiva
(Coordenador(a))

ANEXO 3. AUTORIZAÇÃO INSTITUCIONAL

AUTORIZAÇÃO INSTITUCIONAL

Eu, REBECA DANTAS ALVES FIGUEIREDO, declaro estar informada sobre a metodologia que será desenvolvida no estudo: **INTERAÇÃO ORTODONTIA E HARMONIZAÇÃO FACIAL: RELATO DE CASO CLÍNICO**, coordenado pela Prof. Dra. Téssia Richelly Nóbrega Borja de Melo. Ciente de que sua metodologia será desenvolvida conforme a resolução CNS 466/12 e em complementação, com a resolução 510/16, autorizo a realização da pesquisa nesta instituição, na Clínica da Pós Graduação em Harmonização Facial (Harmony Residence) e Clínica de especialização em Ortodontia do Centro Universitário de Patos – UNIFIP/PB.

Patos, 09 de maio de 2022

UNIFIP
REBECA DANTAS ALVES FIGUEIREDO
Coordenadora do Curso de Odontologia

REBECA DANTAS ALVES FIGUEIREDO
Coordenadora do Curso de Odontologia

TÉSSIA RICHELLY NÓBREGA BORJA DE MELO
Pesquisadora

ANEXO 4. PERMISSÃO PARA USO DE IMAGEM PARA FINS CIENTÍFICOS

CENTRO UNIVERSITÁRIO DE PATOS – UNIFIP/PB
CURSO DE BACHARELADO EM ODONTOLOGIA

PESQUISA: **INTERAÇÃO ORTODONTIA E HARMONIZAÇÃO FACIAL: RELATO DE CASO CLÍNICO**

Prof. Dra.: Téssia Richelly Nóbrega Borja de Melo

TERMO DE CONSENTIMENTO LIVRE E INFORMADO

(Permissão para uso de imagem para fins científicos e de estudo)

Eu_____, brasileiro (a), RG_____, CPF _____, AUTORIZO, através do presente termo, o pesquisador do curso de Bacharelado em Odontologia do Centro Universitário de Patos - UNIFIP/PB, TÉSSIA RICHELLY NÓBREGA BORJA DE MELO, a realizar as fotos que se façam necessárias sem quaisquer ônus financeiros a nenhuma das partes.

Ao mesmo tempo, libero a utilização destas fotos para fins científicos e de estudos (livros, artigos, congressos, conferências, aulas), em favor dos alunos, acima especificados, obedecendo ao que está previsto nas Leis que resguardam os direitos das crianças e adolescentes (Estatuto da Criança e do Adolescente – ECA, Lei N.º 8.069/ 1990), dos idosos (Estatuto do Idoso, Lei N.° 10.741/2003) e das pessoas com deficiência (Decreto Nº 3.298/1999, alterado pelo Decreto Nº 5.296/2004).

Entendo que poderei ser reconhecido (a) por leitores, porém o pesquisador citado acima e/ou os responsáveis pela publicação das imagens não poderão ser responsabilizados pelas consequências da exposição de minhas fotografias.

Téssia Richelly Nóbrega Borja de Melo

_____

PESQUISADORA
ORIENTADORA

_____

PESQUISADORA
ALUNA ORIENTADA

_____

PESQUISADORA
ALUNA ORIENTADA

_____

PACIENTE ou RESPONSÀVEL LEGAL

ANEXO 5. NORMAS DA REVISTA THE JOURNAL OF DENTISTS

Submission Preparation Checklist

As part of the submission process, authors are required to check off their submission's compliance with all of the following items, and submissions may be returned to authors that do not adhere to these guidelines.

- The submission has not been previously published, nor is it before another journal for consideration (or an explanation has been provided in Comments to the Editor).
- The submission file is in OpenOffice, Microsoft Word, or RTF document file format.
- Where available, URLs for the references have been provided.
- The text is single-spaced; uses a 12-point font; employs italics, rather than underlining (except with URL addresses); and all illustrations, figures, and tables are placed within the text at the appropriate points, rather than at the end.
- The text adheres to the stylistic and bibliographic requirements outlined in the Author Guidelines.

Author's Guideline

Standard papers should not normally be longer than 12 printed pages (a page of printed text, without figures or tables carries c. 800 words). The typescript should be arranged as follows, with each section starting on a separate page. Pages should be numbered properly and words written should have proper spacing. Language used is English only. The typescript should be arranged as follows, with each section starting on a separate page.

Title page. This should contain:

- a concise and informative title (as short as possible).
- a list of authors' names with names and full addresses of institutions.
- a running headline of not more than 45 characters.

Summary. This is called the Abstract on the web submission site. The Summary must not exceed 350 words and should list the main results and conclusions, using simple, factual, numbered statements. The final point of summary must emphasize the key findings of the work and its general significance, indicating clearly how this study has advanced.

Key-words. A list in alphabetical order not exceeding ten words or short phrases, excluding words used in the title.

Introduction. Explain the reasons for carrying out the work, outline the essential background and clearly state the nature of the hypothesis or hypotheses under consideration.

Materials and methods. Provide sufficient details of the techniques employed to enable the work to be repeated. Do not describe or refer to commonplace statistical tests in this section but allude to them briefly in Results.

Results. State the results and draw attention in the text to important details shown in tables and figures.

Discussion. Point out the significance of the results in relation to the reasons for doing the work, and place them in the context of other work.

Acknowledgements. Give References appropriately, make sure the figures and tables included are numbered properly and easy to follow. Provide Appendices / Supporting information.

References:

References must be listed in the numerical system (Vancouver). All references should be numbered sequentially [in square brackets] in the text and listed in the same numerical order in the reference section. The reference numbers must be finalized and the bibliography must be fully formatted before submission.

Journal titles are abbreviated (to decipher abbreviations see: PubMed Journals Database

- Only first words of article title and words that normally begin with a capital letter are capitalised.
- First 6 authors are listed; thereafter add an et al. after the sixth author.
- If the journal has continuous page numbering, you may omit month/issue number

Sample References

[1] Bongaarts J, Maulden WP, Phillips JF. The demographic impact of family planning programs. Stud Fam Plann 1990; 21(6): 299-10.
[2] Yeakey MP, Muntifering CJ, Ramachandran DV, Myint Y, Creanga AA, Tsui AO. How contraceptive use affects birth intervals: Results of a literature review. Stud Fam Plann 2009; 40(3): 205-14.

Typical Chapter Reference:

[3] Rozin P. The significance of learning mechanisms in food selection. In: Barker L, Best M, Domjan M, Eds. Learning mechanisms in food selection: Some biology, psychology, and sociology of science. Houston, Texas: Baylor University press 1977; pp. 557-92.

Book Reference:

[4] Meinert CL. Clinical trials: design, conduct, and analysis. 2nd ed. New York: Oxford University Press 2012.

Edited Book:

[5] Winkelmann R. Health Care Reform And The Number Of Doctor. John Wiley & Sons, Ltd. 2004.

Conference Paper and Proceedings:

[6] Antoniou S, Pashalidis I. The Effect of Natural Organic Matter on the Formation and Solubility of M(OH)4 Solid Phases (Th(OH)4, Zr(OH)4 Ce(OH)4). In: Lekkas DF, editor. Proceedings to the 11th International Conference on Environmental Science and Technology. Chania – Crete, Greece 3-5 September 2009. University of the Aegean 2009: pp. 1-8.

Journal Article on the Internet:

[8] Kidz-Med Thermofocus Non-Contact Infrared Thermometer 01500. CVS Pharmacy. [Cited 2010 Oct 20]: Available from: http://www.cvs.com/CVSApp/user/home/home.jsp

Web site/Homepage:

[10] United States Department of Agriculture. What We Eat in America. http://www.ars.usda.gov/Services/docs.htm? docid=18349. (accessed April 11, 2012).

Issue with Supplement:

[11] Gupta AK. The management of actinic keratoses in the United States with topical fluorouracil: a pharmacoeconomic evaluation. Cutis 2002; 70(2 Suppl): 30-6.

Issue with Part:

[13] Knight EL, Avorn J. Quality indicators for appropriate medication use in vulnerable elders. Ann Intern Med 2001; 135(8 Pt 2): 703-10.

Patent:

[14] Mitschker A, Moritz RJ, Nawrocki A. Chelated plant micronutrients. European Patent 1411037 A1 20040421. 2004.

Text:

- Abstracts along with other unpublished data must be included in the text and not appear as part of reference section. However its detail may be provided in footnotes.
- Complete references, ensuring their accuracy, must be provided.
- We encourage you to use a recent version of EndNote (version 5 and above) or Reference Manager (version 10) when formatting their reference list, as this allows references to be automatically extracted.
- If you are including more than six authors then et al. will be used after three names (the term “et al.” should be in italics).
- Be careful with the punctuation and grammar errors. Make sure you proof read what you send.
- Follow the Index Medicus/MEDLINE for Journal abbreviations.
- For online citation don’t forget to give the date of access.

Illustrations:

- Anything apart from text i.e. tables, graphs, pictures etc should be referred to as Figure(s) and ought to be numbered in order of reference. Hence the illustration has to be included separately rather than with the text.

- Make sure that anything on the illustration is readable even when it is reduced to a width of 75mm (Single column figure) or 160mm (double column figure)
- The illustrations should be provided in camera-ready form, so that they may be reduced or reproduced without re-touching.
- In case you are including photographs, the original has to be submitted since its photocopies are not acceptable. The photograph must have a scale on it so that they can easily be reproduced in black and white or coloured form. Of course the cost would increase in case of coloured photographs.
- The figure has to be clear especially if it's a graph. Hence it is advised to avoid shading and use black ink. Also make sure you print on a clear white page.
- The figures must have a caption that is to be provided on a separate sheet. The illustration should be have the author's name on its back and is supposed to be clearly marked.

Proofs

The proofs will be sent to the author and has to be sent back within 48 hours after reviewing. The author is supposed to enlist their queries if any, which would be answered in detail. The authors should make sure that they check the final form before its return because late correction may not get included. The corrections should be solely of typesetting errors hence other changes would be at the responsibility of the author.

Processing Fee

Once the manuscript is final after having gone through peer review and the editorial approval it will be subjected to its processing fee.

Articles

Section default policy

Copyright Notice

Authors hold the copyright of their articles for all works distributed by Avanti Publishers. Prior to distribution, the creators award distribution freedoms to Avanti Publishers by consenting to an arrangement.

As the copyright holder, creators reserve the privilege to:

1) Publicly share/appropriate the submitted, acknowledged, and last distributed article.

2) Retain patent and brand name

3) Reproduce or re-utilize their exploration information.

4) Receive credit for their work

All submissions to our journals must be original works, not previously copyrighted by anyone, anywhere else. The responsibility of the corresponding authors is to verify potential copyright

conflicts with the copyright holder and agree to our Statement of Publication Ethics and Publication Malpractice.

License

All published articles are licensed under the terms of the Creative Commons Attribution Non-Commercial License (CC BY-NC 4.0) which permits unrestricted, non-commercial use, distribution, and reproduction in any medium, provided the work is cited correctly

Privacy Statement

The names and email addresses entered in this journal site will be used exclusively for the stated purposes of this journal and will not be made available for any other purpose or to any other party.

FICHA CATALOGRÁFICA
Dados de Acordo com AACR2, CDU e CUTTER
Biblioteca - UNIFIP

Ferreira, Márcia Renata Pereira.
F186i Interação ortodontia e harmonização facial: relato de caso clínico. / Márcia Renata Pereira Ferreira; Maria Vitória Candeia de Andrade Laurindo. – Patos – PB: UNIFIP, 2023.
52 fls.

Orientador (a): Profª. Drª Téssia Richelly Nóbrega B. de Melo
Monografia - Graduação Bacharelado em Odontologia
Centro Universitário de Patos - UNIFIP

1. Ácido hialurônico. 2. Má oclusão. 3. Toxinas botulínicas tipo A. 4. Ortodontia. I. Título. II. UNIFIP.

UNIFIP/BC CDU: 616.314
Francisco C. Leite – Bibliotecário. CRB 15/0076